

NUMERIUNO

LA REVISTA CIENTÍFICA SWEDEN & MARTINA

MANEJO DE
SECUELAS DEL
TRATAMIENTO
QUIRÚRGICO DE LA
PERIIMPLANTITIS
MEDIANTE
PROTESIS B.O.P.T.

DR. GUILLERMO CABANES GUMBAU,
DR. IGNAZIO LOI

Caso clínico

CIRUGÍA GUIADA CON
IMPLANTES PRAMA EN
EL SECTOR ANTERIOR

DRA. BERTA GARCÍA MIRA

Caso clínico

NOVEDADES DEL MERCADO

LÍNEA PROTÉSICA **XA**

IMPRESORA 3D **FORM2**



PRAMA

 Í N D I C E

pág. 04

EDITORIAL

SCIENTIFICA 5

pág. 05

**CASE REPORT
IMPLANTOLOGÍA**

Manejo de secuelas del tratamiento
quirúrgico de la periimplantitis mediante
protesis B.O.P.T.

dr. Guillermo Cabanes Gumbau, dr. Ignazio Loi

pág. 12

**NOVEDADES
DEL MERCADO**

PERI-SET
Línea protésica XA

pág. 14

**CASE REPORT
IMPLANTOLOGÍA**

Cirugía guiada con implantes Prama en
el sector anterior
dra. Berta García Mira

pág. 19

**NOVEDAD
DEL MERCADO**

FORM2

pág. 20

ENTREVISTA DOBLE

El mundo de la odontología digital
dra. Berta García Mira
dr. Salvador Albalat Estela

pág. 22

**CASE REPORT
IMPLANTOLOGÍA**

Carga inmediata post extracción en
sector anterior con implante Shelta y
pilar XA

dra. Purificación González Villafranca
dr. Santiago González López

pág. 26

EVENTOS

pág. 28

SAVE THE DATE

18° PREMIUM DAY

REDACCIÓN

“Numeri UNO” esse & emme
revista periódica cuatrimestral
de información, cultura, ciencia,
actualizaciones y noticias sobre
productos de odontología y técnica
dental de Sweden & Martina S.p.A.

Año 4, número 11

octubre 2017 / febrero 2018

Editor

Sweden & Martina Mediterránea S.L.

Sorolla Center, Oficina 801

Avda. Cortes Valencianas 58, 8pl

46015-Valencia, España

Tel. +34.96.3525895

info.es@sweden-martina.com

Número gratuito 900993963

www.sweden-martina.com

Coordinación editorial

Marina Mirandola Minuzzi

mminuzzi@sweden-martina.com

Lorraine Bettin

lbettin@sweden-martina.com

Director científico

Glorianna Zangiacomi

Impresión

Sherpa Print, S.L.

C/ Teixidors. 10 Oficina 2

46900 Torrente (Valencia)

www.sherpaprint.com

Redacción y propiedad

Sweden & Martina S.p.A.

Via Veneto, 10

35020 Due Carrare PD Italia

Tel. +39 049 91.24.300

Fax +39 049 91.24.290

Depósito Legal

n° 2140 del 15/05/2008

Generalitat Valenciana

n° V-2657-2013

ISSN 2340-8065

Los textos de los artículos, aunque
cuidados con una atención
escrupulosa, no pueden comportar
la responsabilidad específica de
cualquier inexactitud o errores, y
Sweden & Martina no puede garantizar
la integridad y exactitud de los mismos.
Se recuerda que la información se
proporciona únicamente con fines
informativos: no sustituyen una
evaluación dental del caso individual.
Todos los contenidos de NumeriUno
están protegidos por derechos de
autor. Sweden & Martina se exime de
cualquier responsabilidad por el uso
por parte de terceros de este trabajo.

HAN COLABORADO EN ESTE NÚMERO:

Albalat Estela Salvador, Bettin Lorraine, Bozza Silvia, Brigo Emanuele, Cabanes Gumbau Guillermo, Costa Susana, Cuccarolo Silvia, García Mira Berta, González López Santiago, González Villafranca Purificación, Loi Ignazio, Mirandola Minuzzi Marina, Ottogalli Davide, Parente Gianfranco, Zangiacomi Glorianna.

EAO)))
EUROPEAN ASSOCIATION FOR OSSEOINTEGRATION
CONGRESS



SEPESES
Sociedad Española de Prótesis
Estomatológica y Estética

WITH A JOINT SYMPOSIUM

SEPA
SPANISH SOCIETY
OF PERIODONTOLOGY
AND OSSEOINTEGRATION

EAO)))
SEPA
EUROPEAN
SYMPOSIUM
www.sepa.es

MADRID

FROM OCTOBER 5TH
TO OCTOBER 7TH, 2017

TWENTY-FIVE YEARS
OF IMPLANT DENTISTRY.
WHAT HAVE WE LEARNED?

www.eao-sepes2017.com

OCTOBER 5th, 2017 | 10.30-12.30 am | Room 105 | Dr. Ignazio LOI

B.O.P.T.: innovative techniques on natural teeth and implants

Esta edición 2017 del congreso de la **EAO - EUROPEAN ASSOCIATION FOR OSSEOINTEGRATION** se caracteriza por la colaboración con las dos mayores sociedades científicas españolas: la **SEPESES (Sociedad Española de Prótesis Estomatológica y Estética)** y la **SEPA (Sociedad Española de Periodoncia y Osteointegración)**.

El tan esperado simposio del dr. Ignazio Loi en ocasión de este congreso, es el natural resultado del **marcado interés que la técnica B.O.P.T. y el implante Prama siguen registrando por toda España y Europa**. Y es precisamente en las más importantes Universidades de España donde el dr. Loi tiene sus ponencias, atrayendo cada vez centenares de participantes, especialmente entre los jóvenes odontólogos.

El **secreto del éxito** tan grande que tienen las ponencias del dr. Loi se debe a los numerosos casos clínicos con seguimiento a largo plazo que se ilustran, y que evidencian el **aumento del espesor de los tejidos blandos obtenido con la técnica B.O.P.T.** y la consecuente mejor estabilidad y excelentes resultados estéticos en la zona marginal.

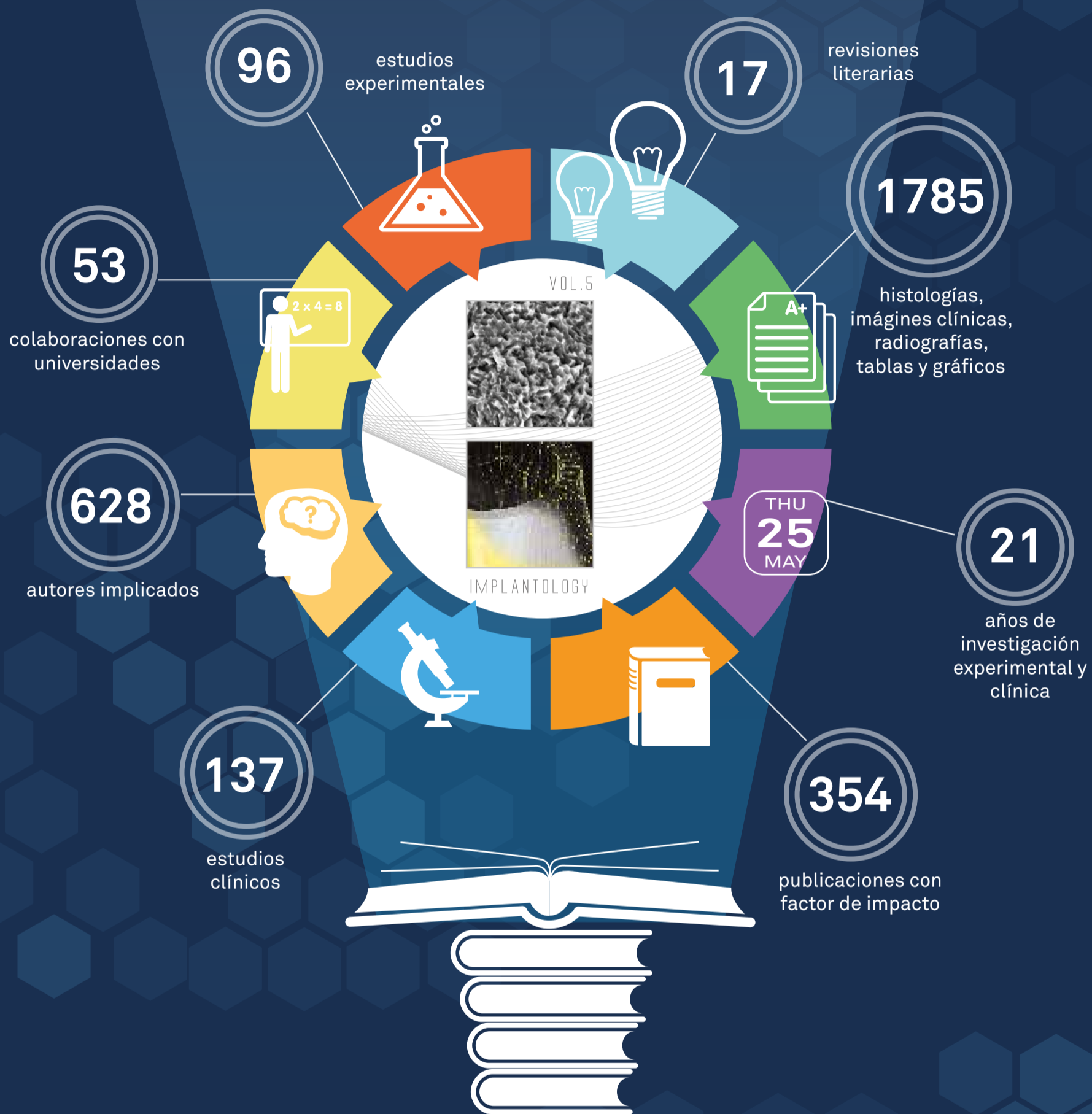El dr. Loi en su relación analiza los orígenes de la técnica de preparación biológicamente orientada, así como los conceptos que pertenecen a esta técnica: la invasión controlada del surco, la adaptación a los perfiles de emergencia y la abrasión selectiva.

En un marco tan prestigioso como éste, la técnica B.O.P.T. es la verdadera protagonista: está resultando ser realmente la revolución protésica del momento, y el implante PRAMA, que transmuta a la implantología los conceptos que tuvieron origen para el diente natural, representa una innovación sin antecedentes.



SCIENTIFICA

BIBLIOGRAPHIC REVIEW




Dos años después de la presentación de Scientifica 4 es un orgullo presentaros el quinto volumen de nuestra reseña bibliográfica, como demostración del **compromiso y de la pasión** que Sweden & Martina dedica a la investigación científica. Compromiso y pasión que se traducen en una **constante atención a los temas más actuales** de la implanto-prótesis moderna, que se enfrentan en el detalle gracias a prestigiosas colaboraciones con universidades nacionales e internacionales y con investigadores independientes de primer nivel.

Scientifica es precisamente esto, un estado del arte de la implantología, 20 años de investigación encerrados dentro de 5 volúmenes que representan una preciosa demostración de la calidad del trabajo de esta empresa. Este quinto volumen incluye los abstract de 77 publicaciones, acompañadas por interesantes imágenes clínicas, radiográficas, tablas y gráficos explicativos. La colección, que incluye protocolos *in vitro*, *in vivo*, estudios y casos clínicos, está repartida en 12 secciones que examinan otros tantos asuntos de interés actual en el mundo de la implantoprótesis.

El volumen termina con un **interesante apéndice sobre la periimplantitis** que analiza uno de los asuntos más controvertidos y discutidos en los mayores congresos nacionales e internacionales de los últimos años. La **Investigación Científica, centro neurálgico de Sweden & Martina**, sigue con rápido ritmo y muchos son los protocolos actualmente en progreso que darán lugar a los próximos volúmenes... mientras tanto, bienvenidos en Scientifica 5, feliz lectura!

MANEJO DE SECUELAS DEL TRATAMIENTO QUIRÚRGICO DE LA PERIIMPLANTITIS MEDIANTE PROTESIS B.O.P.T.



DR. GUILLERMO CABANES GUMBAU

Doctor en Odontología. Universitat de València.
Especialista Universitario en Implantología Oral. U.I.B.
Profesor colaborador del Master de Cirugía Oral e Implantología. Universitat de València.
Práctica privada en Vila-real (Castellón).



DR. IGNAZIO LOI

Licenciado en Medicina y Cirugía y especializado en Odontología y Prótesis Dental en la Universidad de Cagliari. Socio de la "Accademia Italiana di Odontoiatria Protésica". Práctica privada en Cagliari.

En este artículo se describe, de forma detallada, un protocolo completo para el tratamiento integral, quirúrgico y protodónico, de la periimplantitis. Consiste en una fase quirúrgica inicial donde se realiza la cirugía periimplantaria, mediante acceso con colgajo de espesor total, ostectomía, implantoplastia y descontaminación del área implantaria afectada con gel de peróxido de hidrógeno al 6%. Esta terapia quirúrgica inicial se complementa con la posterior fase protodónica, tras la curación y maduración de los tejidos duros y blandos, mediante la confección de una corona cementada con diseño B.O.P.T., la cual cubre el pilar y también la porción coronal del implante que ha quedado expuesta debido a la retracción post-quirúrgica de los tejidos. De este modo, con este tipo de prótesis se logra, de una forma relativamente simple y predecible, la recuperación de la estética del área intervenida, con un adecuado comportamiento biológico y biomecánico de la restauración.

INTRODUCCIÓN

Después de medio siglo del nacimiento de la terapéutica implantológica en Odontología de la mano de Branemark y Albrektsson de una forma reglada y predecible, son numerosísimos los tratamientos realizados mediante esta disciplina los que confirman esta opción terapéutica como esencial en la rehabilitación oral.

No obstante, también es cierto que como consecuencia de esta gran cantidad de tratamientos implantológicos realizados a lo largo de muchos años, los odontólogos nos encontramos ya obligatoriamente inmersos en el estudio y análisis de los problemas y/o complicaciones que esta terapéutica, como cualquier otra, genera a medio y largo plazo.

Se ha podido comprobar a lo largo de todo este tiempo, cómo la osteointegración puede ser, en ocasiones, progresivamente "degradada" como consecuencia de una afectación inflamatoria inicial de los tejidos blandos, en forma de mucositis periimplantaria, que puede cronicarse y progresar, con mayor frecuencia de la deseada, en dirección apical, afectando al hueso de soporte y transformándose en la llamada periimplantitis, la cual se encuentra presente en las complicaciones implantológicas con una prevalencia entre el 7% y el 12% según estudios^(1,2).

La etiología multifactorial relacionada con la periimplantitis y con sus factores de riesgo (bacterias periodontopatógenas, factores biomecánicos, protodónicos, tabaco, oclusión, higiene oral...) condiciona el hecho de la complejidad en su tratamiento y de la falta de protocolos terapéuticos consensuados y altamente eficaces⁽³⁾.

No obstante, sí que podemos afirmar que existe unanimidad respecto al objetivo principal de la terapia, consistente en detener la progresión de la pérdida ósea periimplantaria mediante la eliminación de los tejidos afectados y también de los depósitos bacterianos de la superficie del implante, lo que en la mayoría de casos deberá efectuarse mediante acceso quirúrgico directo para poder realizar una limpieza mecánica exhaustiva, seguida de una detoxificación de la superficie de titanio afectada, pudiendo o no tratar posteriormente de regenerar el área ósea destruida.

Adicionalmente, es importante recordar que, como consecuencia del procedimiento quirúrgico realizado, una vez tratada con éxito la periimplantitis, en la mayor parte de los casos aparecerá una inevitable retracción de los tejidos periimplantarios, con la consiguiente exposición de la porción coronal del cuerpo del implante, de forma que la prótesis pre-existente no será reutilizable o quedará altamente comprometida a nivel estético.

Además, es evidente que en estos casos, el simple hecho de sustituir la antigua prótesis por una nueva prótesis implantosoportada de modo convencional, no solucionará el problema estético y funcional derivado de la citada recesión de tejidos y exposición del implante al medio oral.

Así pues, para tratar de solucionar estas frecuentes secuelas derivadas del tratamiento quirúrgico de la periimplantitis, sin necesidad de complicar ni de encarecer el tratamiento con nuevas terapias quirúrgicas mucogingivales, tendremos, en la mayor parte de los casos, la opción de adaptar la filosofía de la prótesis B.O.P.T. a estos implantes tratados, pudiendo obtener de este modo una solución, estética y funcional, más simplificada y probablemente más reproducible, predecible y duradera en comparación con otras alternativas terapéuticas.

El concepto B.O.P.T. (Biologically Oriented Preparation Technique) desarrollado por el Dr. Ignacio Loi a lo largo de su dilatada experiencia clínica y publicado en el año 2008 constituye, ya sin duda, una probada realidad en el modelado y conservación de los tejidos blandos peridentarios⁽⁴⁻⁶⁾. Más recientemente se ha empezado a trasladar esta filosofía al mundo implantológico, mediante la confección de pilares implantoprotéticos sin línea de terminación.

Los dos principios esenciales de la técnica B.O.P.T. se basan, de modo muy resumido, en la ausencia de línea de terminación en el pilar y en el hecho demostrado de que la encía tiene la capacidad de posicionarse y adaptarse sobre las formas protésicas, tanto en prótesis sobre dientes como sobre implantes.

El hecho de trabajar con pilares troncocónicos sin hombro, ayuda a conseguir un ajuste más sencillo y controlado entre la prótesis y el implante. Esta característica, unida a la confección de la morfología emergente de la corona con un "sobrecornteado y festoneado gin-

gival fisiológico", favorecerá que las fibras colágenas del ancho biológico periimplantario se mantengan estables y gruesas, incrementando la magnitud de la barrera gingival de sellado periimplantario responsable de mantener en el tiempo la protección de los tejidos óseos de soporte^(7,8).

OBJETIVOS

En este artículo se pretende mostrar un procedimiento para el tratamiento integral, quirúrgico y protodónico de la periimplantitis, de un modo relativamente simple y predecible, mediante la aplicación inicial de un procedimiento quirúrgico de limpieza e implantoplastia y haciendo hincapié en el procedimiento protodónico, realizado posteriormente, mediante la confección de una corona B.O.P.T. cementada que, de forma sencilla, mejorará la situación estética (cobertura de la recesión), biológica (respuesta de tejidos mucosos) y biomecánica (ferulización pilar-implante) del implante tratado.

MATERIAL Y METODO

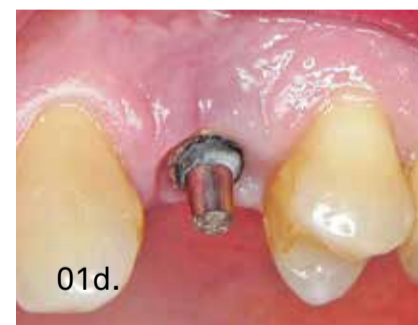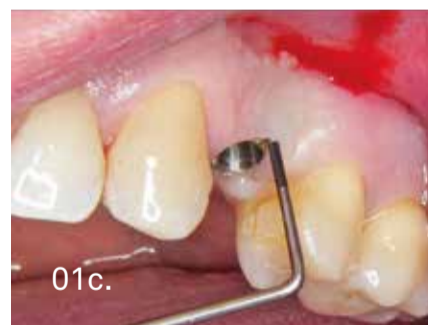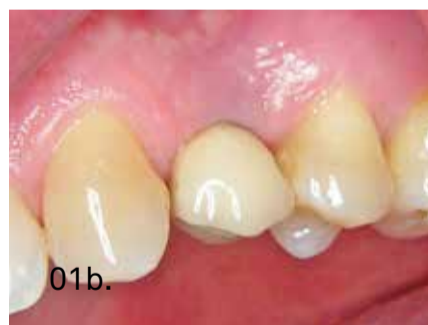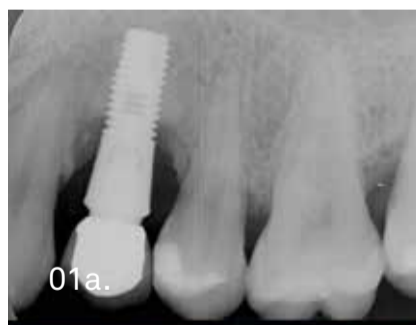A continuación vamos a ilustrar detalladamente este procedimiento quirúrgico-protodónico para el tratamiento integral de la periimplantitis mediante la presentación de dos casos clínicos sobre implantes del comercio.

CASO CLÍNICO 1: TRATAMIENTO DE PERIIMPLANTITIS EN PRIMER PREMOLAR SUPERIOR IZQUIERDO

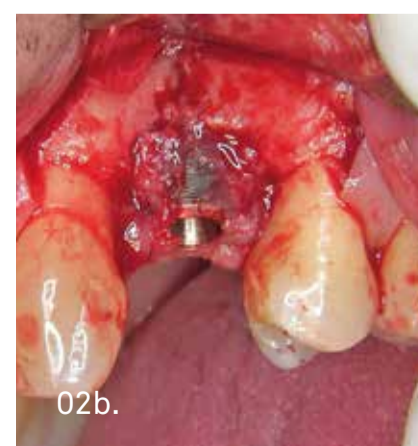
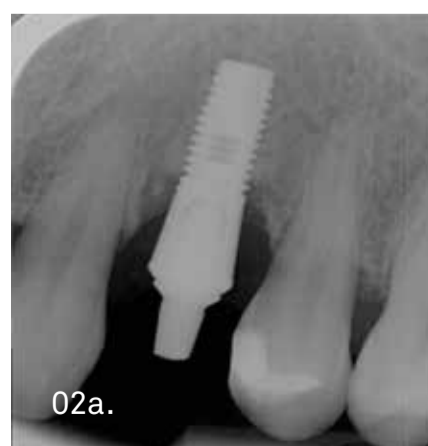Paciente varón, de 38 años, sin antecedentes médicos de interés, que presenta periimplantitis en el implante 2.4 (portador de corona cementada), con escasa sintomatología clínica, pérdida ósea horizontal radiográfica de aproximadamente el 50% de la longitud total del implante y bolsas periimplantarias de 7-8 mm con secreción sero-purulenta (Figura 1).

Las fases de la terapia quirúrgico - protodónica son las siguientes de forma esquemática:

1. Medicación: Amoxicilina - Clavulánico 875/125 mg (cada 8 horas durante 7 días), empezando 1 día antes de la cirugía. Colutorio de Clorhexidina 0,12% (3 veces al día durante 4 semanas).
2. Descementado de la corona y cirugía de acceso con elevación de colgajo a espesor total y desbridamiento mecánico del tejido de granulación periimplantario mediante instrumental quirúrgico y rotatorio (Figuras 1-2).
3. Osteotomía de regularización del hueso periimplantario para conformar una arquitectura adecuada y homogénea en los tejidos duros sobre los que se adaptará la mucosa sin creación de nuevas bolsas periimplantarias. Con pieza de mano y fresa de bola de tungsteno con irrigación fisiológica estéril (Figura 3 izda).

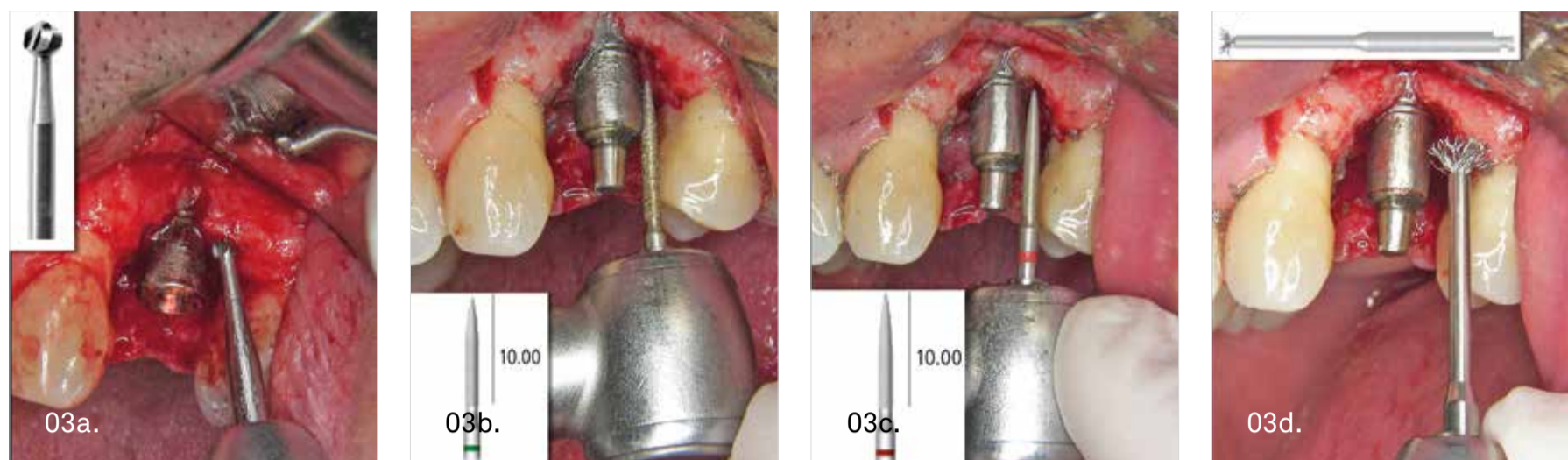


Periimplantitis en 2.4. Objetivable por pérdida ósea radiográfica y bolsa periimplantaria de 8 mm.



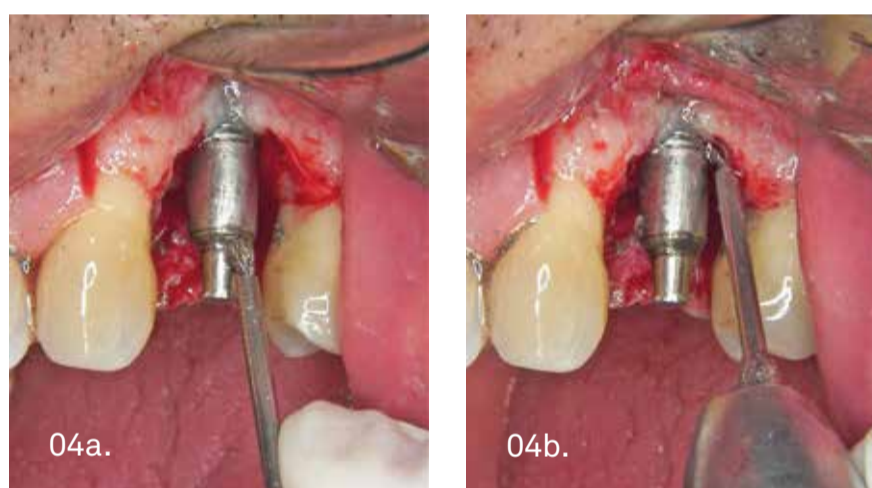
Tras descementar la corona y levantar un colgajo a espesor total, se aprecia el defecto óseo periimplantario ocupado por tejido de granulación abundante.

4. Implantoplastia con turbina y fresas de diamante de grano grueso (aro verde) y fino (aro rojo), seguida de limpieza rotatoria de las espiras residuales de la superficie del implante, y de los restos de tejido de granulación de difícil acceso, con cepillo giratorio de púas de titanio montado en contraángulo con irrigación estéril (freseros PERI-SET y B.O.P.T. DRILLS de Sweden & Martina - Figuras 3-4).
5. Descontaminación de la superficie de titanio mediante aplicación de GEL DE PERÓXIDO DE HIDRÓGENO AL 6% (gel de uso en blanqueamiento dental) sobre la superficie del implante (Figura 5 izda). La aplicación mediante jeringa con punta de plástico fina, unido a su alta viscosidad, facilitan enormemente la ubicación localizada del producto. Mantenemos el gel durante 1,5-2 minutos y a continuación irrigamos profusamente con suero fisiológico estéril para eliminar el peróxido en su totalidad⁽⁹⁾.



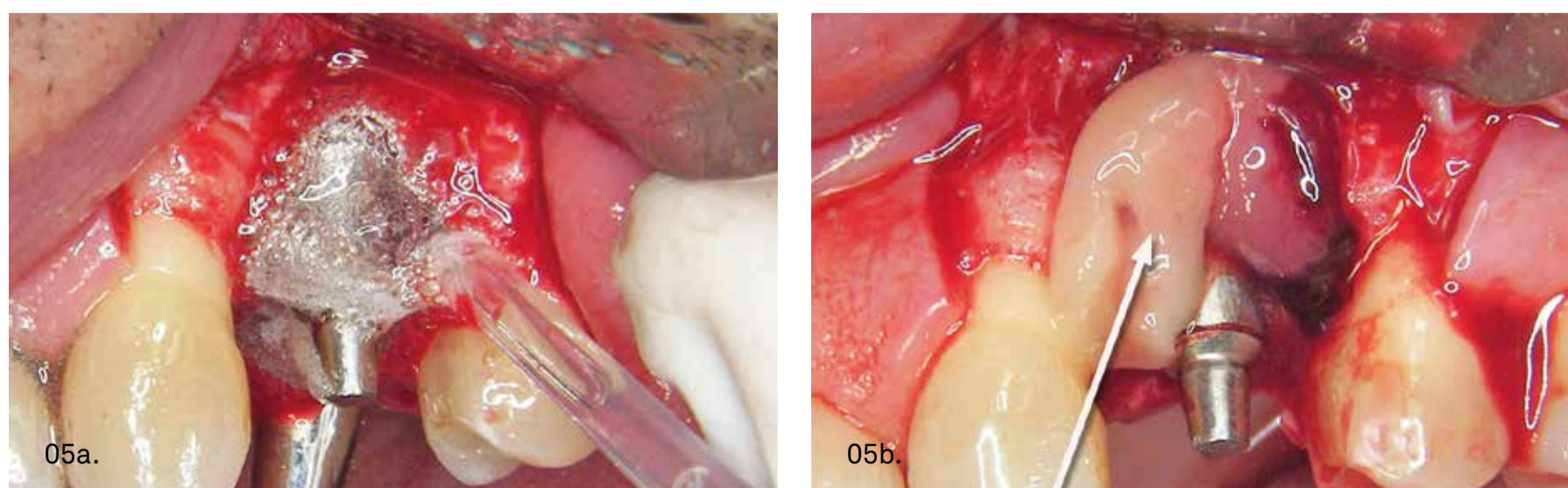
Secuencia de fresas (Sweden-Martina) utilizadas para la osteotomía, desbridamiento e implantoplastia (freseros PERI-SET y B.O.P.T. diseñados por los Dres. Corrente, Abundo y Loi respectivamente).

6. Cobertura de la superficie implantaria tratada con una membrana de A-PRF (Fibrina Rica en Plaquetas y Leucocitos) para tratar de mejorar y estimular la curación y regeneración del área tratada quirúrgicamente (Figura 5 dcha)⁽¹⁰⁻¹²⁾.
7. Sutura del colgajo con reposición ligeramente apical del tejido. La sutura cruzada alrededor del cuerpo del implante estabilizará el colgajo adecuadamente. Dejamos expuesto el pilar y la porción coronal del implante, que ha sido tallada mediante implantoplastia generando una emergencia convergente, troncocónica y sin línea de terminación, de forma que nos permitirá confeccionar una corona tipo B.O.P.T tras la curación y maduración de los tejidos periimplantarios (Figura 6).
8. Retirada de suturas tras 2 semanas, seguida de controles clínico-radiográficos periódicos.
9. Transcurridos 2 meses, con los tejidos blandos ya recuperados y bien adaptados al implante procedemos a la toma de impresiones mediante silicona e hilo de retracción de forma similar a la técnica empleada en una prótesis dentosoportada convencional (Figura 7).

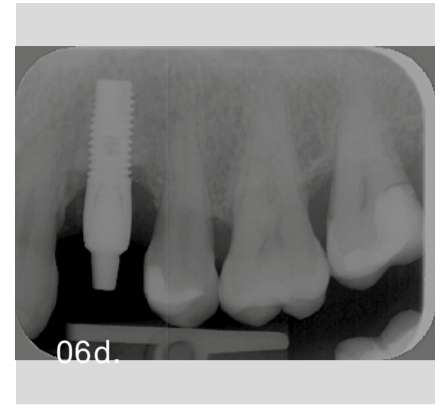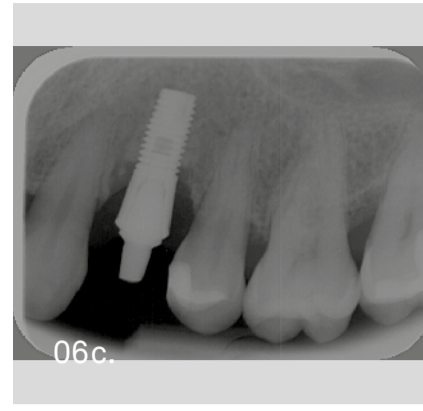
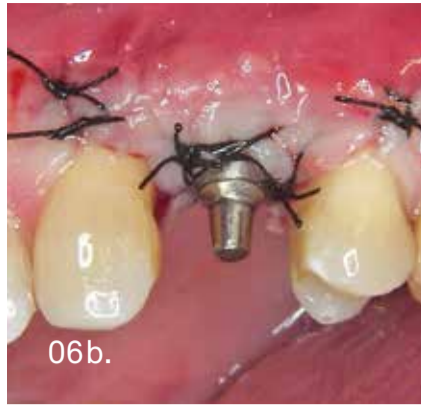
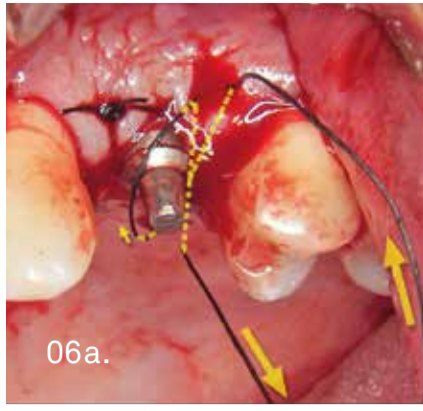


La fresa de cepillo con púas de titanio es útil para la limpieza de la superficie del implante y también para la remoción del tejido de granulación en zonas de difícil acceso para el instrumental manual. A pesar de que se utiliza con irrigación, tras su uso es recomendable volver a lavar profusamente la zona para eliminar todos los residuos que se han desprendido del titanio así como posibles filamentos metálicos liberados de la punta del cepillo rotatorio.

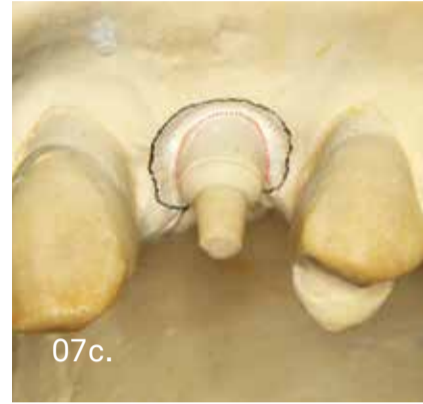
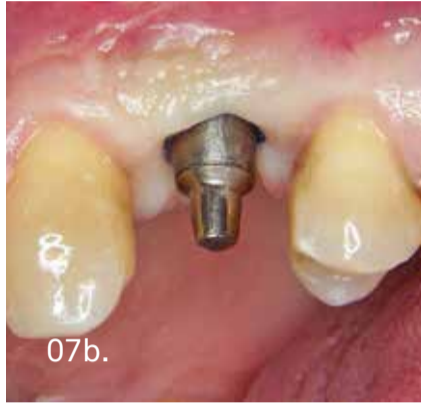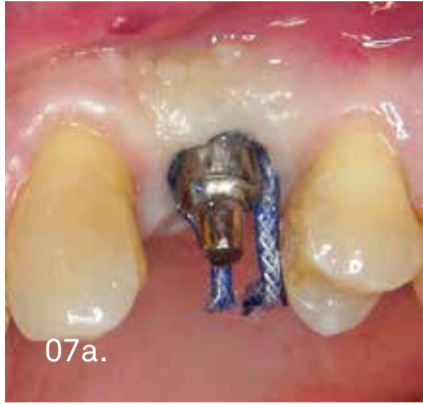10. Sobre el modelo de escayola conformamos (mediante desgaste manual de la misma) una morfología de emergencia coronaria adecuada y confeccionamos directamente una corona ceramometálica definitiva (sin necesidad de utilizar corona provisional) bien adaptada a esa emergencia tipo B.O.P.T. creada sobre el modelo y que presentará un sobrecontorneado fisiológico, sin línea de terminación y con una compresión gingival adecuada para favorecer un correcto sellado mucoso pericoronario (Figuras 7-8)⁽¹³⁻¹⁴⁾.



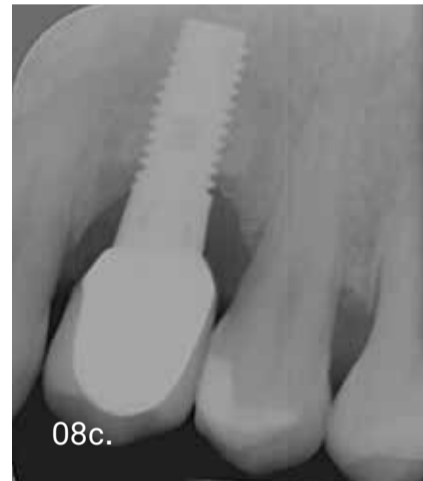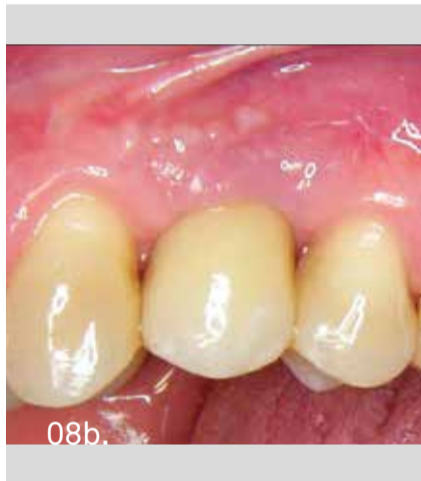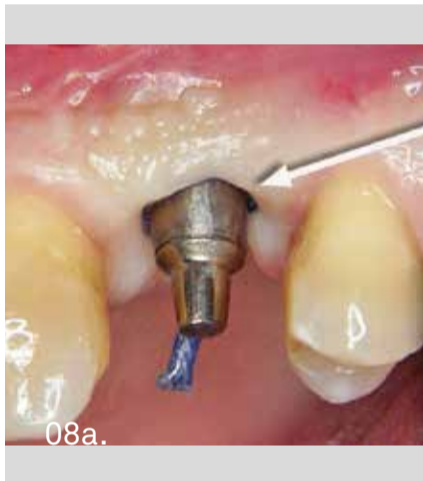Tras la limpieza mecánica, se realiza la descontaminación de la zona intervenida con gel de peróxido de hidrógeno al 6% durante 1,5-2 minutos. Una vez eliminado el gel de peróxido mediante irrigación abundante con suero fisiológico estéril, se recubre el área tratada con una membrana de A-PRF antes de suturar.



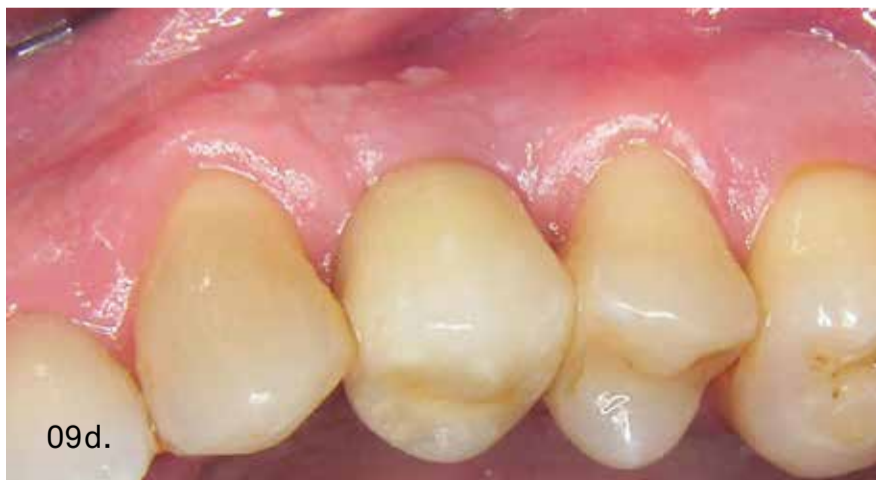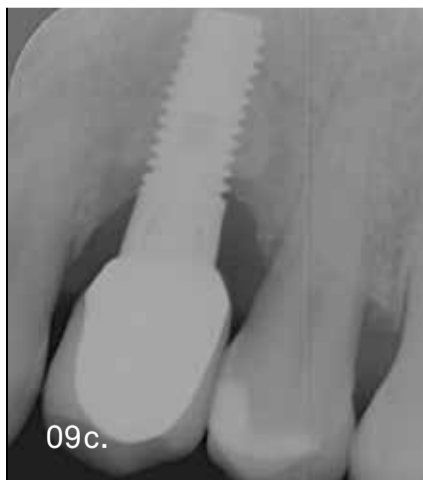
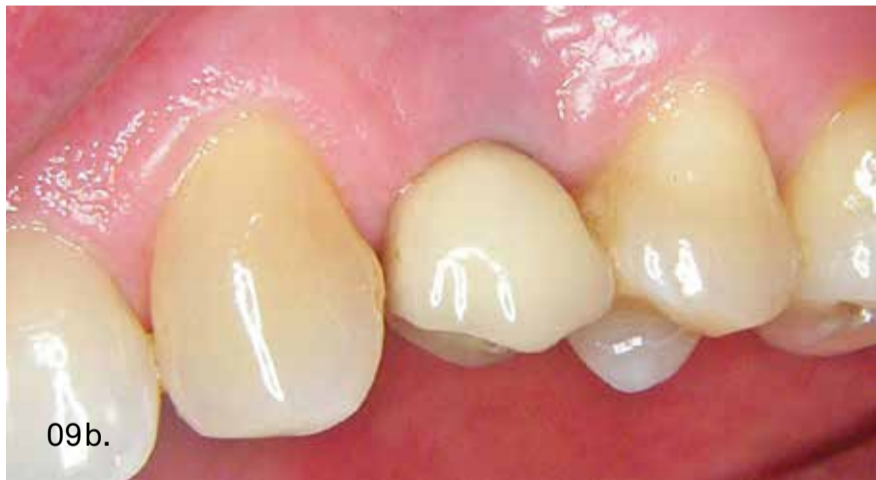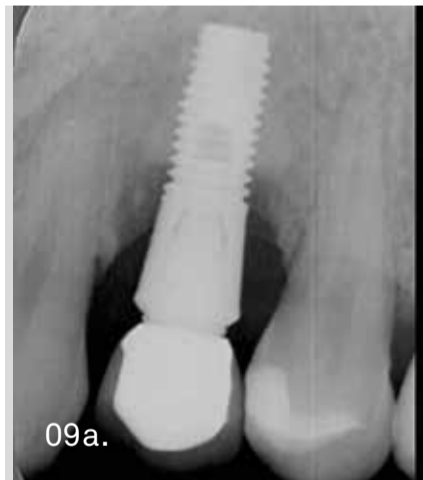La sutura cruzada sobre el implante estabiliza los tejidos adecuadamente a su alrededor. Mediante la implantoplastia limpiamos la porción de implante contaminado y también le conferimos una morfología convergente hacia coronal para poder adaptar sobre él una corona tipo B.O.P.T. tras la curación.



Tras 2 meses tomamos la impresión mediante hilo de retracción y silicona. Sobre el modelo de escayola se conforma la emergencia adecuada para la corona B.O.P.T. que vamos a confeccionar.



Se cementa la corona B.O.P.T. que recubre la porción de pilar+implante expuesto tras la cirugía. Se puede colocar hilo de retracción para prevenir la posible entrada de cemento en el surco periimplantario que podría ser difícil de eliminar.



Mediante este protocolo de tratamiento quirúrgico - protodónico se logra un adecuado resultado estético, funcional y de salud gingival periimplantaria.

Mediante las características anteriormente descritas, la corona tipo B.O.P.T cementada nos permitirá obtener, de forma sencilla, una cobertura estética de la porción expuesta del implante y un aumento del espacio biológico horizontal con la consiguiente mejora progresiva en la calidad y espesor de los tejidos mucosos de sellado periimplantario (Figura 9).

CASO CLÍNICO 2: TRATAMIENTO DE PERIIMPLANTITIS EN PRIMER MOLAR INFERIOR IZQUIERDO

Paciente varón, de 40 años, sin antecedentes médicos de interés, que presenta periimplantitis en el implante 3.6 (portador de corona cementada), con escasa sintomatología clínica, pérdida ósea horizontal radiográfica “en cazoleta” de aproximadamente el 40% de la longitud total del implante y bolsas periimplantarias de 7-8 mm con secreción sero-purulenta (Figura 10).

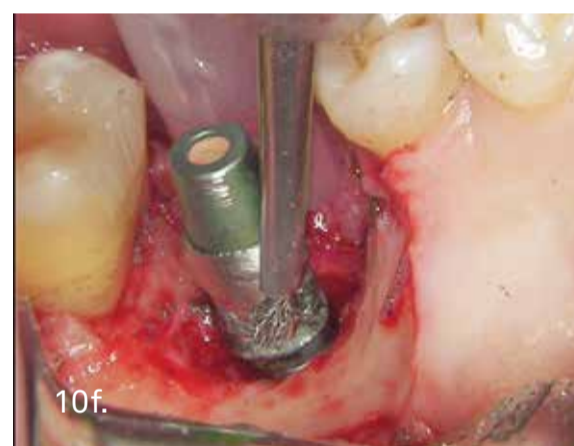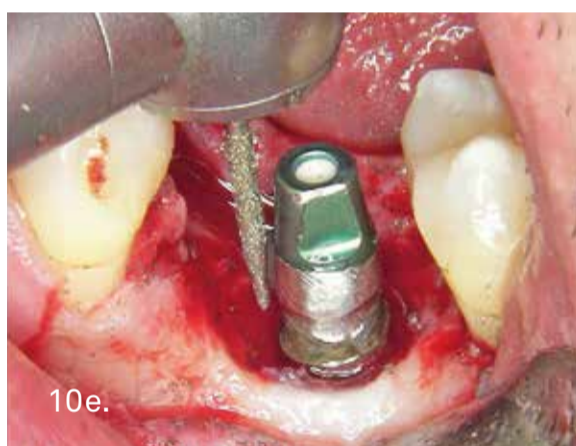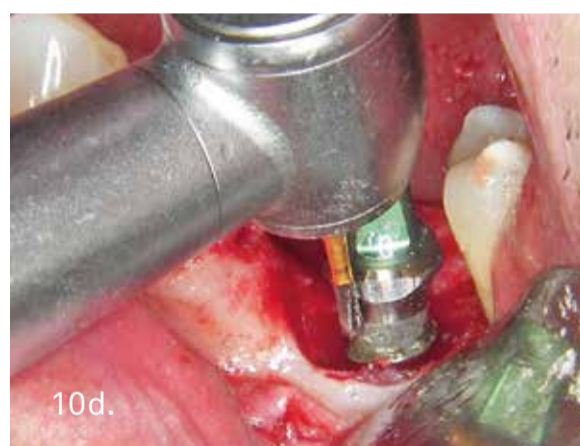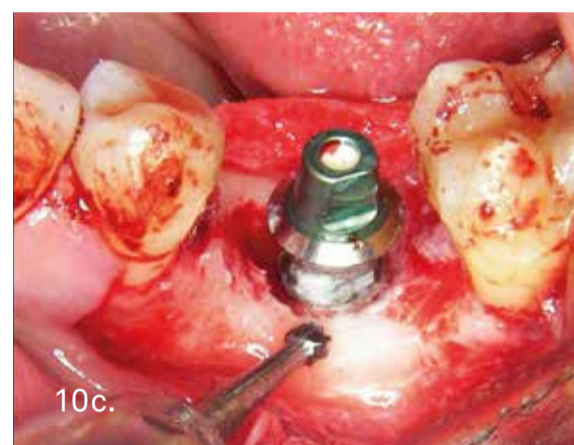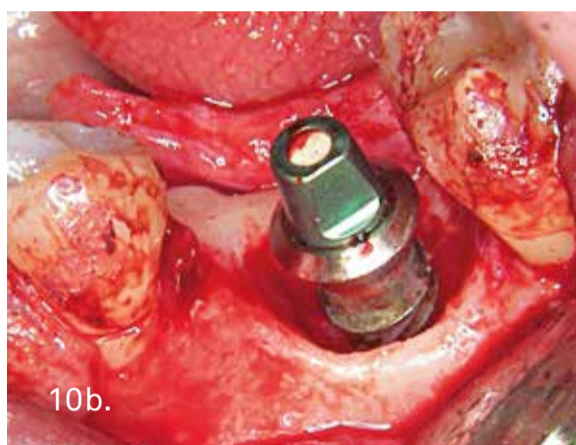
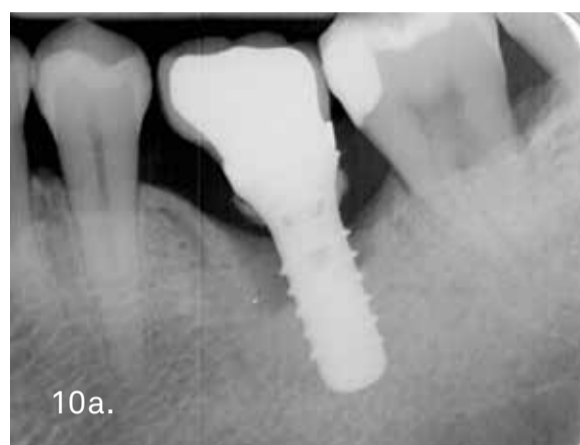La secuencia del tratamiento quirúrgico - protodónico es similar al caso anteriormente descrito.

En la Figura 10, tras levantar el colgajo muco-perióstico, se aprecia el defecto óseo periimplantario con abundante contaminación en el tercio medio y coronal de la fijación.

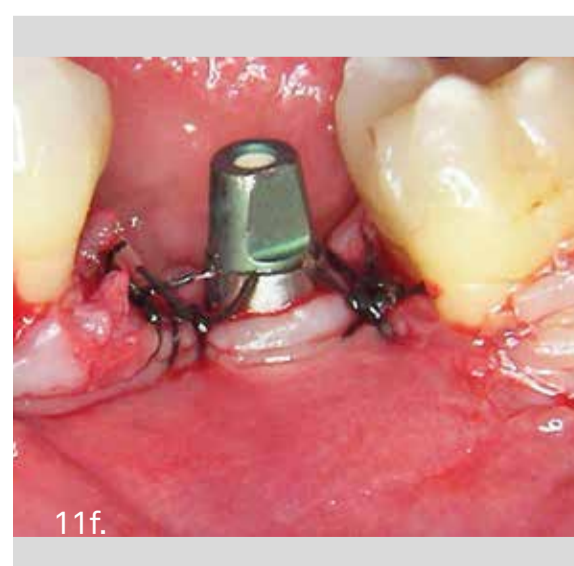
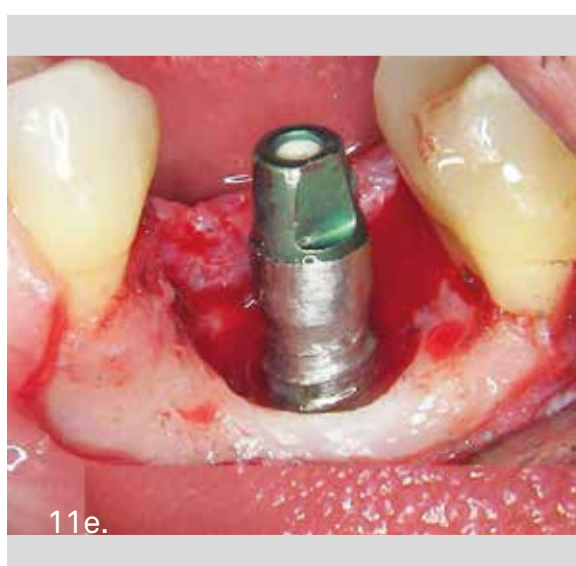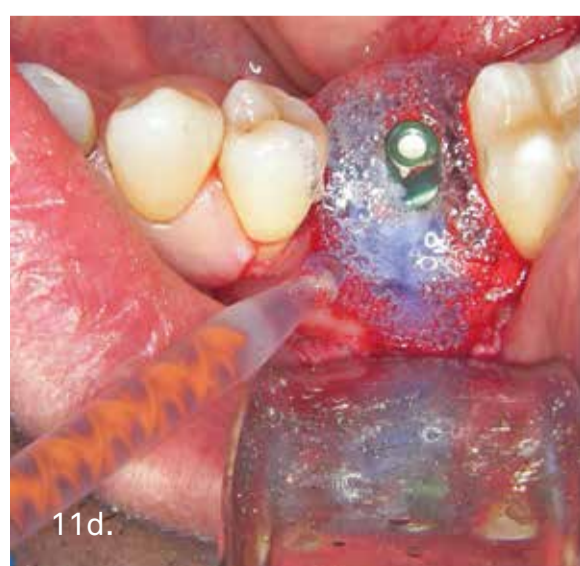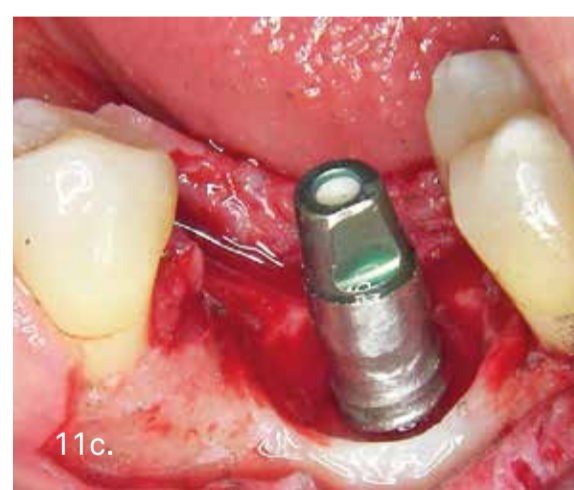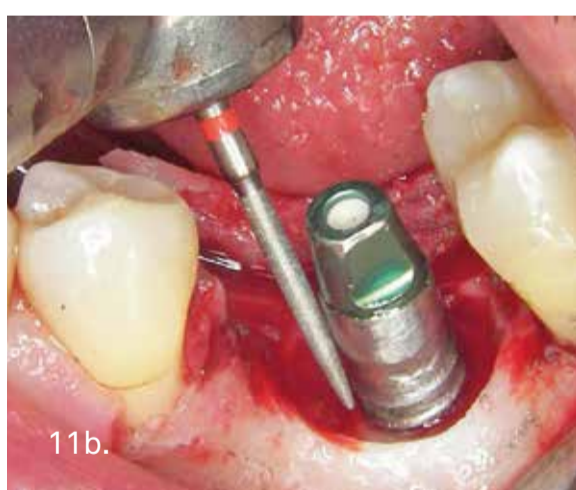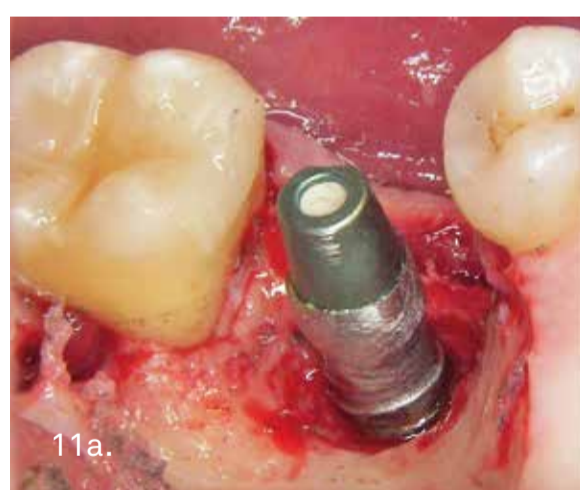
En este caso, a pesar de tratarse de un defecto óseo circunferencial periimplantario, capaz de contener un biomaterial, optamos por tratarlo únicamente mediante terapia resectiva, para poder comprobar el potencial reparador que nos proporciona la opción terapéutica que aquí presentamos.

Después de realizar la ostectomía inicial con fresa de bola para regularizar la cresta ósea, se aprecia en la imagen cómo al tratarse de un implante con amplia plataforma divergente, en este caso, iniciaremos la implantoplastia con una fresa de tungsteno para corte de metal con el objetivo de eliminar toda la plataforma oclusal ensanchada del implante.

A continuación utilizaremos alternadamente fresas de diamante y cepillos de púas de titanio, seguidos de descontaminación de la superficie mediante gel de peróxido de hidrógeno al 6%, de forma similar al procedimiento descrito en el caso anterior (Figuras 10-11).



Periimplantitis en 3.6. Tras levantar el colgajo se aprecia un defecto óseo circunferencial que se tratará con cirugía resectiva, utilizando la secuencia de fresas expuesta anteriormente.

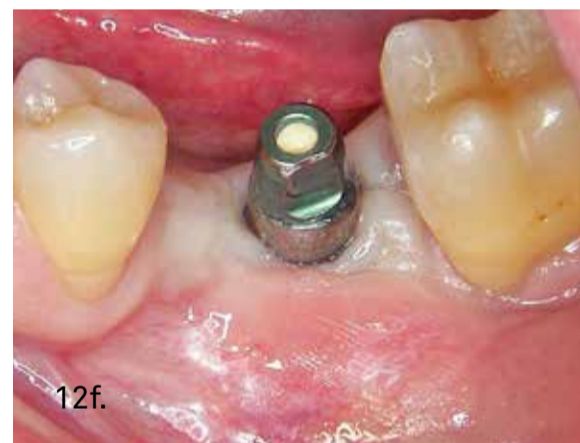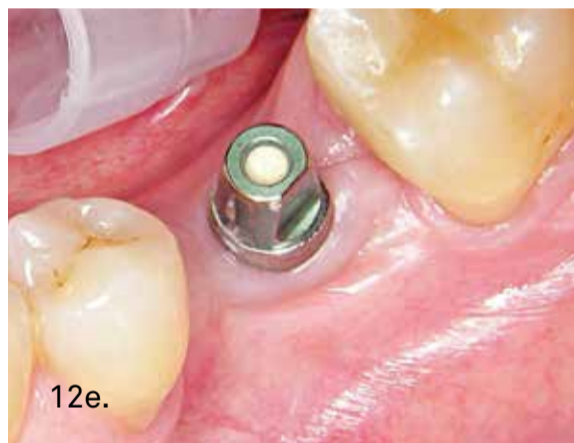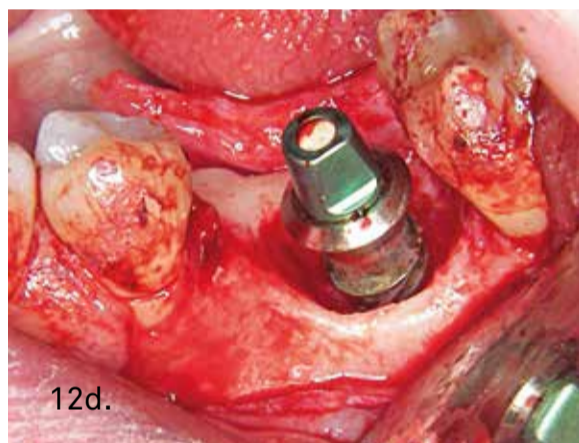
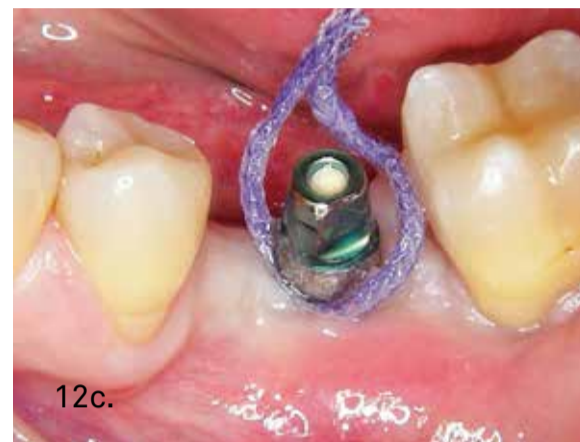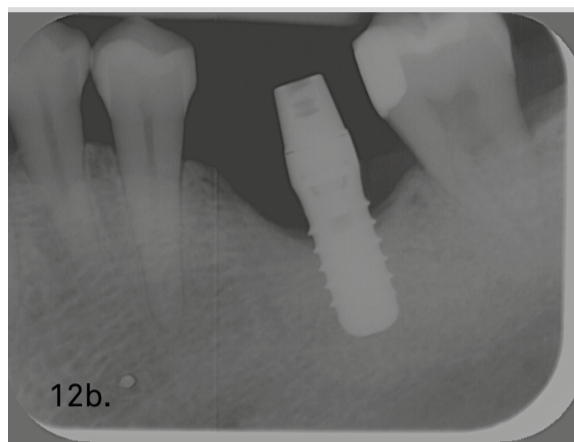
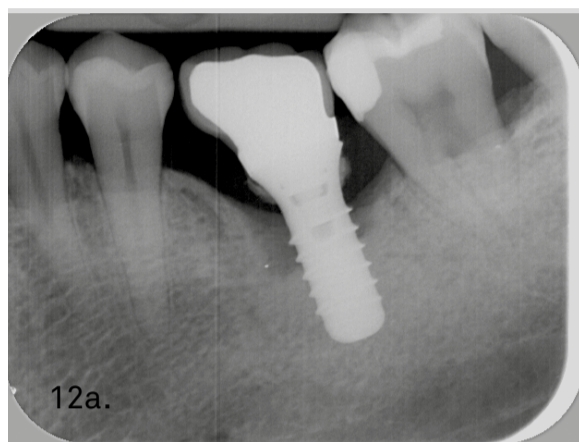


Implantoplastia, descontaminación del implante con gel de peróxido de hidrógeno al 6% y sutura.

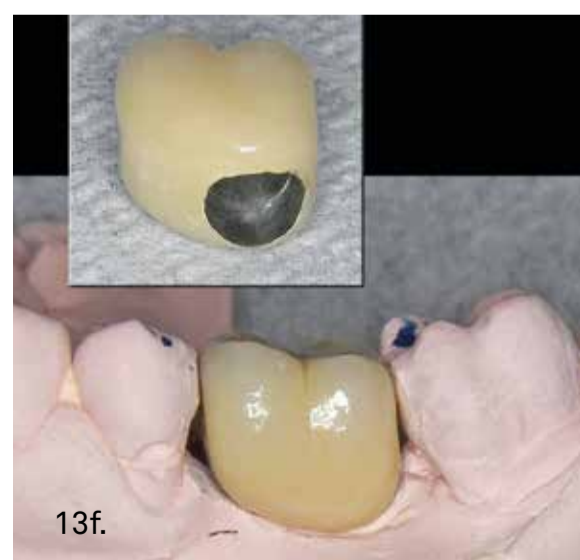
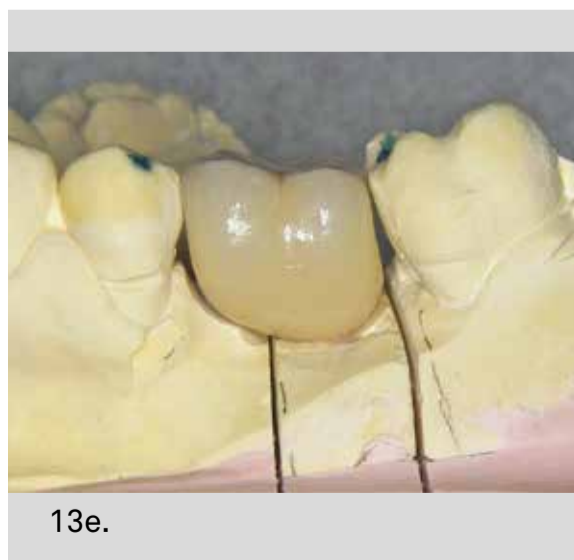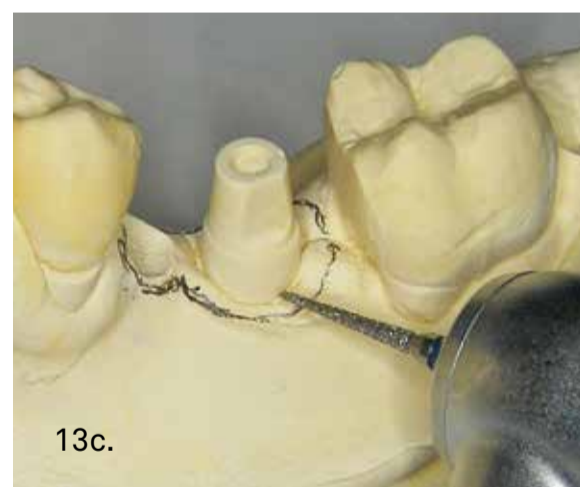
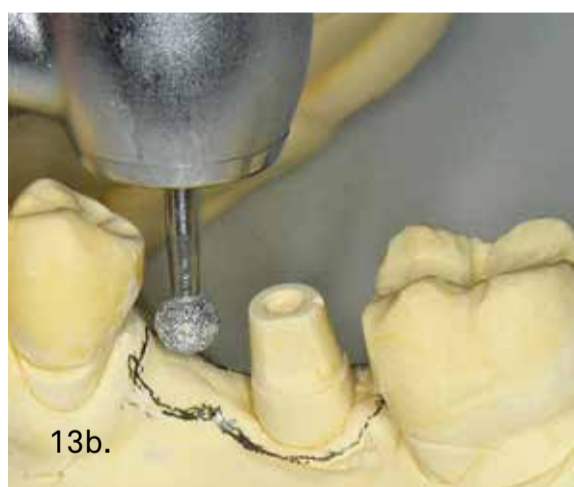
Transcurridos 4 meses desde esta primera fase quirúrgica, que recordemos ha sido exclusivamente resectiva (sin biomaterial), podemos apreciar una excelente evolución y estabilización tanto del hueso periimplantario como de los tejidos blandos de sellado mucoso (Figura 12), de modo que podemos ya proceder a la toma de impresión mediante hilo de retracción y silicona de forma convencional como realizamos habitualmente en la prótesis dentosoportada.

A continuación preparamos, en el modelo de escayola, una emergencia coronaria adecuada para la confección de una corona tipo B.O.P.T. sin línea de terminación, con sobrecontorneado fisiológico y compresión ligera de la mucosa periimplantaria, para lograr un correcto sellado mecánico en los tejidos blandos que rodean el cuello del implante (Figura 13).

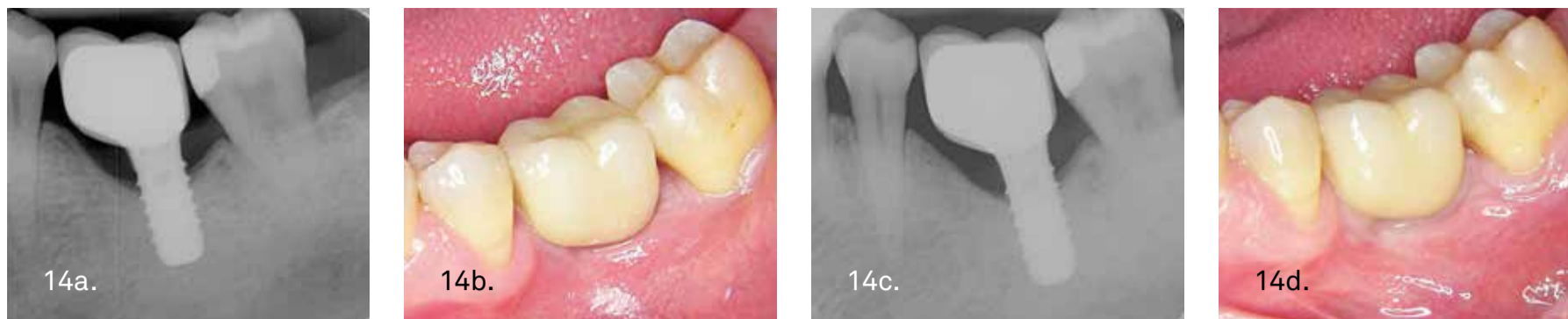Finalmente, en las figuras 14a y 14b podemos apreciar la situación inicial, radiográfica y clínica, con la corona recién cementada en el 4º mes post-cirugía. Transcurridos 9 meses post-cirugía (5 meses tras el cementado de la corona), comprobamos, en las imágenes 14c y 14d, el adecuado mantenimiento del hueso periimplantario y el aspecto saludable de la encía, con incremento del espesor mucoso de sellado pericoronario alrededor del implante tratado con esta metodología.



Transcurridos 4 meses desde el tratamiento quirúrgico, el hueso y los tejidos blandos periimplantarios han evolucionado de forma completamente satisfactoria. Se procede a la toma de impresión con hilo de retracción y silicona.



Sobre el modelo se conforma, mediante desgaste de la escayola, una emergencia gingival adecuada para confeccionar la corona B.O.P.T. bien ajustada a la citada emergencia.



Con la corona B.O.P.T. cementada sobre el pilar y la porción coronal del implante, el hueso periimplantario permanece estable y los tejidos blandos mejoran progresivamente.

DISCUSION Y CONCLUSIONES

Como idea esencial en este artículo, podemos destacar el hecho de que cuando aplicamos la filosofía B.O.P.T. a la confección de la prótesis, en los casos tratados de periimplantitis con esta metodología, utilizamos la implantoplastia (además de para limpiar el implante) para crear una porción troncocónica protésica que incluya el pilar y también la porción coronal del implante, generando un único muñón protésico largo (pilar + porción de implante) que servirá como retención para la corona cementada y en cuyo interior quedarán incluidas la porción expuesta del implante y también el gap de unión pilar-implante (Figura 7,8). La implantoplastia es un tratamiento que implica posibles riesgos y debe considerarse dependiente de la experiencia del clínico.

Por otro lado, según el concepto B.O.P.T., al realizar el tallado de la porción coronal del implante sin necesidad de crear ningún tipo de línea de terminación o chanfer, facilitamos el ajuste protésico, adelgazamos menos las paredes del implante y permitimos adaptar la nueva corona al nivel gingival obtenido tras la curación y maduración de tejidos.

Además de solucionar de forma sencilla el problema estético postquirúrgico del titanio expuesto, eliminamos la problemática del microajuste en el gap pilar-implante que quedará oculto y “protegido” en el interior de la corona cementada. Consecuentemente se minimiza la problemática de la retención bacteriana en el citado gap y adicionalmente disminuye drásticamente el trabajo de fatiga cíclica del tornillo de retención y por tanto la problemática derivada de su posible aflojamiento⁽¹⁵⁻²¹⁾.

Todo ello podemos conseguirlo aplicando una sistemática relativamente simple y que incluso nos permite re-utilizar, prácticamente siempre, el propio pilar protésico y tornillo del implante tratado (convenientemente descontaminados), sin necesidad de localizar y comprar nuevos aditamentos para la resolución del caso, que en determinadas ocasiones puede ser complicado debido a la gran multitud de marcas de implantes existentes en la actualidad.

Respecto a la descontaminación de la superficie del implante con gel de peróxido de hidrógeno al 6%, hasta el momento no se ha podido todavía demostrar cuál puede ser la sustancia química ideal para lograr este objetivo⁽²²⁻²⁴⁾.

Se pretende utilizar compuestos que sean capaces de descontaminar con rapidez, especificidad y comodidad de aplicación. Por tanto, una sustancia química ideal para esta aplicación deberá ser bactericida para bacterias gram negativas anaerobias (flora patógena predominante en la periimplantitis) (1), poder aplicarse de forma sencilla y en concentración suficiente para efectuar su acción de forma rápida (uno o dos minutos) y actuar de forma localizada sin afectar a los tejidos vivos que rodean el implante.

Una de las sustancias tradicionalmente utilizadas para esta tarea es el peróxido de hidrógeno al 3-5%, aplicado en forma de líquido, localmente, mediante una torunda o gasa estéril y cuyo mecanismo de acción consiste en liberar iones de oxígeno que son bactericidas para la flora periimplantopatógena sin alterar las propiedades metalúrgicas del titanio⁽²⁵⁻²⁶⁾. No obstante, el principal inconveniente de este producto es su posología, al tratarse de un producto líquido difícil de aplicar y de contener en el área de acción deseada.

Así pues, en este artículo se presenta una alternativa novedosa y práctica para la utilización del peróxido de hidrógeno en cirugía periimplantaria, que permite una aplicación cómoda y localizada, utilizando además una formulación accesible y familiar para los odontólogos como es el peróxido de hidrógeno al 6% EN FORMA DE GEL, utilizado en los tratamientos de blanqueamiento dental. El gel de peróxido de hidrógeno al 6% puede cubrir adecuadamente las características deseadas para los productos químicos desinfectantes de la superficie del implante, en cuanto a especificidad con la flora bacteriana, facilidad de aplicación de forma precisa y ausencia de efectos nocivos sobre el titanio y sobre los tejidos vivos periimplantarios, al ser utilizado durante un tiempo breve (1,5-2 minutos), muy bien localizado gracias a su consistencia de gel espeso y eliminado por completo mediante lavado profuso con suero fisiológico estéril⁽⁹⁾.

Como última consideración, puede resultar interesante aclarar que, cuando en la metodología de este artículo, se propone preparar la emergencia coronaria en el modelo, mediante desgaste selectivo de la escayola, y la confección directa de la corona B.O.P.T. ceramometálica o cerámica DEFINITIVA, no se busca eliminar sistemáticamente la utilización de coronas provisionales para conformación de tejidos por el mero hecho de “escatimar” pasos en el protocolo clínico. Más bien, los autores consideran que, aunque siempre se pueden utilizar coronas provisionales si se considera oportuno, en el caso concreto de prótesis B.O.P.T. sobre implantes tratados, con frecuencia, el odontólogo experimentado podrá ya predecir inicialmente la emergencia coronaria adecuada sobre el primer modelo de trabajo de laboratorio, conformando mediante desgaste manual selectivo, la morfología de la escayola que rodea al análogo para simular la emergencia final deseada y que el protésico deberá transferir a la corona, confeccionándola de forma ajustada sobre ese lecho de emergencia pre-diseñado por el odontólogo⁽¹³⁻¹⁴⁾.

CORRESPONDENCIA

Guillermo Cabanes Gumbau.
C/ Mestre Joaquín Vidal, nº 6 - Bajo. 12540 Vila-real (Castellón)
Tel. +34 964537028
e-mail. guillermo@doctorcabanes.com
YouTube Canal “BOPT SOBRE IMPLANTES”
<https://www.youtube.com/channel/UCibW2eAanQozfIK09LfaY8Q>

BIBLIOGRAFÍA

1. Lindhe J, Meyle J. Periimplant diseases: Consensus Report of the Sixth European Workshop on Periodontology. *J Clin Periodontol.* 2008; 35 (Suppl. 8) 282-5.
2. Zitzmann NU, Berglundh T. Definition and prevalence of periimplant diseases. *J Clin Periodontol.* 2008 Sep; 35 (8 Suppl): 286-91.
3. Segura G, Gil R, Vicente F, Ferreira A, Faus J, Agustín R. Periimplantitis y mucositis periimplantaria. Factores de riesgo, diagnóstico y tratamiento. *Avances en Periodoncia.* Volumen 27-Nº 1- Abril 2015: 2536. 1.- Loi I, Scutellà F, Galli F. Tecnica di preparazione orientata biologicamente (BOPT). Un nuovo approccio nella preparazione protesica in odontostomatologia, *Quintessenza Internazionale* 2008; 5: 69-75.
4. Loi I. Protesi su denti naturali nei settori di rilevanza estetica con tecnica BOPT: Case series report. *Dental Cadmos* 2008; 76: 51-59.
5. Loi I, Galli F, Scutellà F, Felice A. Il contorno coronale protesico con tecnica di preparazione BOPT (Biologically Oriented Preparation Technique): considerazioni tecniche. *Quintessenza Internazionale* 2009; 25: 4-19

6. Loi I, Felice A. Biologically oriented preparation technique (BOPT): a new approach for prosthetic restoration of periodontally healthy teeth. The European Journal of Esthetic Dentistry 2013; 8-1: 10-23
7. Canullo L, Tallarico M, Pradies G, Marinotti F, Loi I, Cocchetto R. Soft and hard tissue response to an implant with a convergent collar in the esthetic area: preliminary report at 18 months. Int J Esthet Dent. 2017;12(3):306-323.
8. Rodríguez X1, Vela X2, Segalà M3. Cutting-Edge Implant Rehabilitation Design and Management: A Tapered Abutment Approach. Compend Contin Educ Dent. 2017 Jul;38(7):482-491.
9. Cabanes G, Amengual J, Padulles E, Gil Mur J. Descontaminación química en periimplantitis mediante gel de peróxido de hidrógeno. Gaceta Dental – Especial Implantes. 282/Julio 2016: 180-192
10. Joseph Choukroun, Antoine Diss, Alain Simonpieri, Marie-Odile Girard, Christian Schoeffler, Steve L. Dohand, Anthony J.J. Dohane, Jaafar Mouhyi, David M. Dohan, Platelet-rich fibrin (PRF): A second-generation platelet concentrate. Part IV: Clinical effects on tissue healing, Oral and Maxillofacial Surgery ,Volume 101, Issue 3, Pages e56-e60 (March 2006).
11. Choukroun's platelet-rich fibrin (PRF) stimulates in vitro proliferation and differentiation of human oral bone mesenchymal stem cell in a dose-dependent way. Dohan Ehrenfest DM, Doglioli P, de Peppo GM, Del Corso M, Charrier JB. Arch Oral Biol. 2010 Mar
12. Three-dimensional architecture and cell composition of a Choukroun's platelet-rich fibrin clot and membrane. Dohan Ehrenfest DM, Del Corso M, Diss A, Mouhyi J, Charrier JB. J Periodontol. 2010 Apr
13. Cabanes G. Experiencia en clínica de la técnica BOPT sobre implantes: preparación vertical de pilares y conformación de la emergencia coronaria. En: Agustín R, Chust C. Protocolo clínico-protésico de la técnica BOPT. Ediciones Especializadas Europeas. 2016; 205-13.
14. Cabanes G. Perfil de emergencia y sellado mucoso en coronas BOPT sobre implantes PRAMA. Labor Dental Clínica, Vol.. 17, Nº 3, 7-9/2016; 104-116.
15. Binon P, Sutter F, Beaty K, Brunsky J, Gulbransen H, Weiner R. The role of screws in implant systems. Int Jnl Oral Maxillofac implants. 1994; 9: supl. 48-63
16. Binon PP. Evaluation of machining accuracy and consistency of selected implants, standard abutments, and laboratory analogs. Int J Prosthodont. 1995 Mar-Apr;8(2):162-78.
17. Binon PP. The effect of implant/abutment hexagonal misfit on screw joint stability. Int J Prosthodont. 1996b; 9: 149-60.
18. Jemt T, Book K. Prosthesis misfit and marginal bone loss in edentulous implant patients. Int J Oral Maxillofac Implants. 1996; 11(5): 620-5.
19. Isa ZM, Hobkirk JA. The effects of superstructures fit and loading on individual implant units: Part I. The effects of tightening the gold screws and placement of a superstructure with varying degrees of fit. Eur J Prosthodont Restor Dent. 1995;3(6): 247-53.
20. Jemt T, Rubenstein JE, Carlsson L, Lang BR. Measuring fit at the implant prosthodontic interface. J Prosthet Dent. 1996; 75(3): 314-25.
21. Kan JYK, Rungcharassaeng K, Bohsali K, Goodacre CJ, Lang BRL. Clinical methods for evaluating implant frameworks fit. J Prosthet Dent. 1999; 81(1): 7-13.
22. Dennison DK, Huerzeler MB, Quinones C, Caffesse RG. Contaminated implant surfaces: an in vitro comparison of implant surface coating and treatment modalities for decontamination. J Periodontol. 1994; 65 (10): 942-8.
23. Zablotsky NH, Diedrich DL, Meffert RM, Wittrig E. The ability of various chemotherapeutic agents to detoxify the endotoxin infected HAcoated implant surface. Int J Oral Implant. 1991; 8: 45-51.
24. Padulles E. Patología Periimplantaria. Infección Periimplantaria. Etiología, Diagnóstico, Tratamiento Ed. Quintessence.
25. Gosau M, Hahnel S, Schwarz F, Gerlach T, Reichert TE, Bürgers R. Effect of six different peri-implantitis disinfection methods on in vivo human oral biofilm. Int J Oral Maxillofac Implants. 2010 Jul-Aug; 25 (4): 831-3.
26. Ungvári K, Pelsöczy IK, Kormos B, Oszkó A, Rakonczay Z, Kemény L, Radnai M, Nagy K, Fazekas A, Turzó K. Effects on titanium implant surfaces of chemical agents used for the treatment of peri-implantitis. J Clin Periodontol. 2010 Jun; 37 (6): 563-73.

PERI-SET

TRATAMIENTO QUIRURGICO DE DEFECTOS CAUSADOS POR PERIIMPLANTITIS

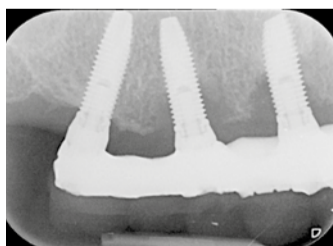
PERI-SET nace gracias a la colaboración con el doctor Giuseppe Corrente y el doctor Roberto Abundo, que a lo largo de los años han implementado procedimientos eficaces y repetibles para el restablecimiento de los pacientes de estados de suma gravedad causados por la periimplantitis.

Su experiencia ha sugerido la presencia en el kit PERI-SET de distintos tipos de instrumentos que se emplean en función de las características anatómicas del defecto periimplantario que haya que tratar.

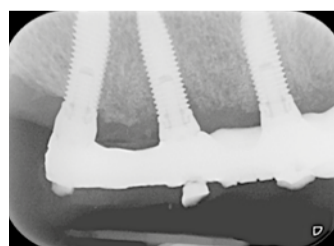
El punto crucial del tratamiento de la periimplantitis es la dificultad de eliminar completamente los agentes patógenos y los tejidos dañados de la superficie del implante y, al mismo tiempo, devolver la propia superficie afín a los tejidos duros y blandos en su macro y microgeometría.

El presente kit se ha desarrollado con el fin de que los odontólogos puedan replicar un protocolo de descontaminación de la microgeometría superficial del implante y modificar la macrogeometría del mismo para lograr una óptima curación de los tejidos.

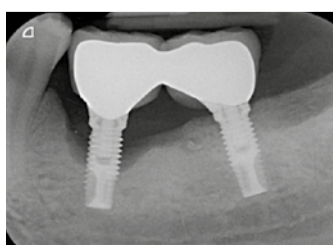
SEGUIMIENTOS RADIOGRÁFICOS



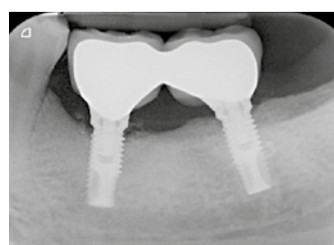Caso inicial



Seguimiento al cabo de un año



Caso inicial



Seguimiento al cabo de tres años




Dr. Giuseppe Corrente
Profesor Adjunto - Departamento de Periodoncia, Universidad de Pennsylvania, EE.UU. de América Profesional liberal - SICOR - Turín



Dr. Roberto Abundo
Profesor Adjunto - Departamento de Periodoncia, Universidad de Pennsylvania, EE.UU. de América Profesional liberal - SICOR - Turín

El kit incluye dos cepillos de un solo uso de punta y otros dos de cerdas abiertas, que no deben esterilizarse ni reutilizarse sino que tienen que cambiarse a cada empleo.

La tapa una vez abierta determina el ángulo de la base del estuche permitiendo una mejor ergonomía de trabajo.



La morfología de los instrumentos diamantados permite la abrasión de la superficie del implante sin tener que quitar la prótesis.

Las puntas de silicona en forma de llama se reconocen por ser de dos colores (rojo y verde).

LÍNEA PROTÉSICA XA

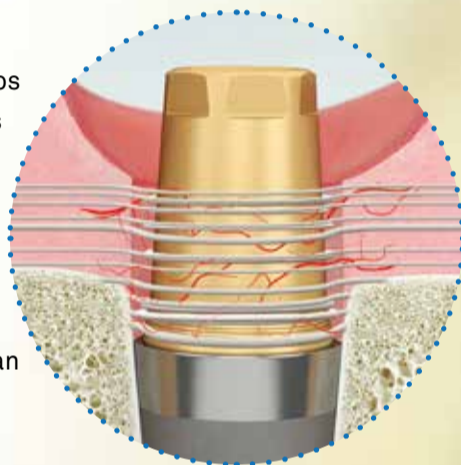
AHORA DISPONIBLE TAMBIÉN PARA IMPLANTES SYRA Y OUTLINK²

Desarrollada junto a los doctores **Xavier Vela** y **Xavier Rodríguez** del **centro BORG** (Barcelona Osseointegration Research Group), la línea protésica XA, hasta ahora disponible sólo para implantes Premium Kohno y Shelta, se encuentra disponible también para los **implantes de hexágono externo Syra y Outlink²**.

Los pilares XA nacen del importante concepto biológico que relaciona unos **tejidos blandos saludables con un tejido duro estable a lo largo del tiempo**. Estos pilares, realizados a partir de este concepto, presentan micro-surcos en la base que potencian la velocidad de crecimiento de los fibroblastos y la producción de fibras de colágeno consiguiendo una mejor preservación ósea y promoviendo la regeneración ósea gracias a la conicidad del pilar.

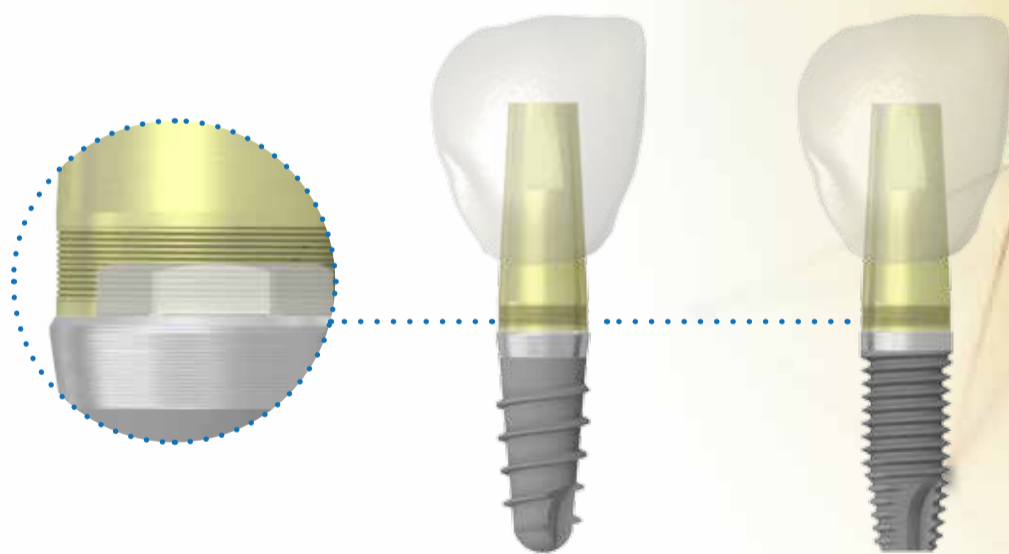
PLATFORM SWITCHING

Posibilidad de realizar este protocolo protésico junto a los implantes Syra y Outlink², quedándose el hueso aún más lejos de la plataforma de conexión, que, ocupada por el tejido conectivo, estabiliza las fibras y optimiza la regeneración ósea.




MICRO-SURCOS

Presentes en la base del pilar, guían las fibras y estimulan la producción de colágeno. La conicidad de este trazo promueve la migración de los tejidos.




DOS VERSIONES...




Los pilares están disponibles en dos versiones, que permiten realizar **prótesis atornilladas** (pilar con atornillado directo) y con **técnica cementada** (pilar con tornillo de fijación), incluso con protocolo One-Abutment-One-Time.

... PARA MUCHAS SOLUCIONES

Las dos versiones no presentan línea de terminación, según los principios de la técnica B.O.P.T.



CIRUGÍA GUIADA CON IMPLANTES PRAMA EN EL SECTOR ANTERIOR



DRA. BERTA GARCÍA MIRA

Profesora ayudante doctor del Departamento de Cirugía Bucal, Facultad de Medicina y Odontología, Universidad de Valencia. Presidenta de la Asociación Valenciana de Cirugía Bucal. Premio extraordinario de Doctorado, Universidad de Valencia. Máster de Cirugía e Implantología Bucal, Universidad de Valencia. Diploma de Medicina y Cirugía Bucal, Universidad de Valencia.

Como indicaciones de la cirugía guiada encontramos situaciones anatómicamente comprometidas, cuando se desean realizar técnicas mínimamente invasivas (sin colgajo) y para optimizar la colocación de los implantes en zonas estéticamente comprometidas y/o con técnicas de carga inmediata con prótesis preformadas. Este enfoque también podría ser beneficioso en pacientes médicamente comprometidos.

En los últimos consensos publicados sobre cirugía guiada se recomienda realizar esta técnica protésicamente guiada, con un sistema que permita realizar un encerado diagnóstico digital, con férulas dento, mucó o implantototoposportadas (no se recomienda el apoyo óseo), se puede realizar junto técnicas sin elevación de colgajo y, el implante debe ser insertado a través de la férula quirúrgica para mejorar la exactitud de su colocación. Sin embargo, hasta la fecha no existe un consenso sobre cuanta desviación puede aceptarse entre el implante planificado y el colocado. La limitada evidencia científica publicada sugiere que la cirugía guiada tiene una supervivencia similar a los implantes colocados con protocolos convencionales.

INTRODUCCIÓN

La cirugía guiada en implantología bucal utiliza programas informáticos que, junto con técnicas de imagen como la tomografía computadorizada, permiten la planificación de situaciones reales de manera virtual, y la confección de férulas quirúrgicas que contienen toda la información necesaria para trasladar esa planificación al paciente. Gracias a los avances en el desarrollo de los programas informáticos y a la incorporación de la tomografía de haz cónico (cone beam computed tomography/CBCT), se han desarrollado sistemas mucho más precisos y con menor radiación.

CASO CLÍNICO

Paciente de 35 años de edad sin antecedentes médicos de interés que acude a consulta por la fractura de un poste-muñon en I 1.1. En la exploración clínica se observa la raíz del 1.1 fracturada, la buena salud de los tejidos blandos y radiográficamente se verifica la fractura. No hay signos ni síntomas de infección. Al ser una zona estéticamente comprometida, se decide realizar la extracción del 1.1 y realizar una preservación del alveolo mediante la colocación de material de regeneración y un injerto del paladar tomado con un bisturí circular. A los 5 meses tras la extracción, se planifica la colocación del implante y la restauración con una prótesis provisional inmediata utilizando las técnicas de cirugía guiada actuales. La planificación se realizó mediante el sistema informático 3 Diagnosys® (3DIEMME, Cantù, CO, Italia) y se utilizó el sistema de cirugía guiada Echo PLAN (Sweden & Martina, Padua, Italia) para la posterior colocación de un implante PRAMA (Sweden & Martina, Padua, Italia).

Al visualizar preparatoriamente el volumen del tejido óseo, pueden colocarse los implantes de forma más precisa, reduciendo la necesidad de realizar injertos óseos y también reduciendo las posibles lesiones de estructuras anatómicas. Además, al estar el implante protésicamente guiado, se mejoran los perfiles de emergencia y se consiguen unas prótesis con diseños adecuados. Como otras ventajas, si se combina con una técnica mínimamente invasiva (sin colgajo), se asocia a un sangrado mínimo, a la ausencia de suturas, disminuye el tiempo quirúrgico y mejora el postoperatorio del paciente. Todo esto permite realizar cirugías mucho más predecibles, mejorando el éxito de los implantes a largo plazo y la estética de las restauraciones definitivas. No obstante hay que recordar que necesita una curva de aprendizaje donde la planificación es más laboriosa y el cirujano tiene que tener una amplia experiencia para poder llevar a cabo esta técnica.

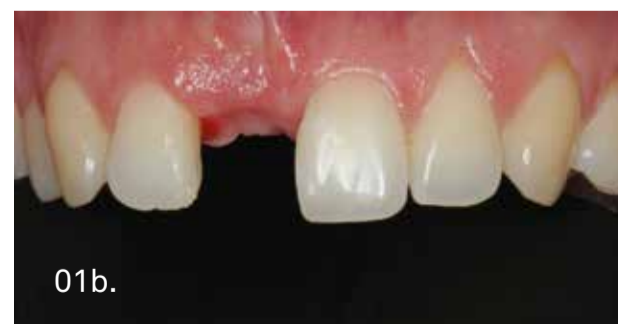
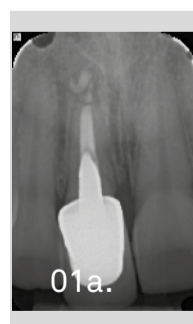
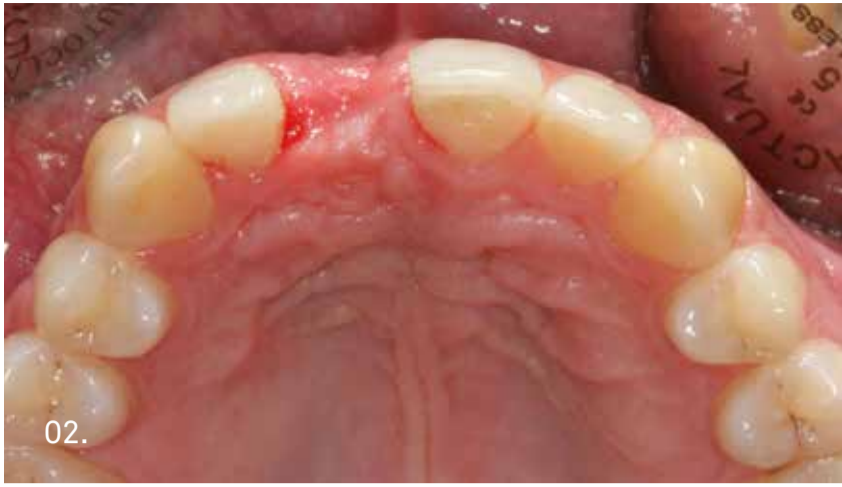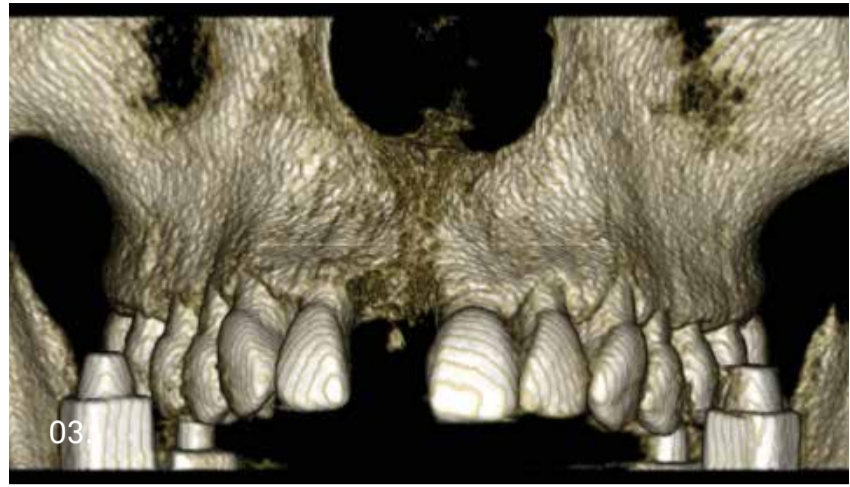Imagen de la radiografía periapical previa a la extracción del 1.1 donde se observa la fractura horizontal de la raíz.

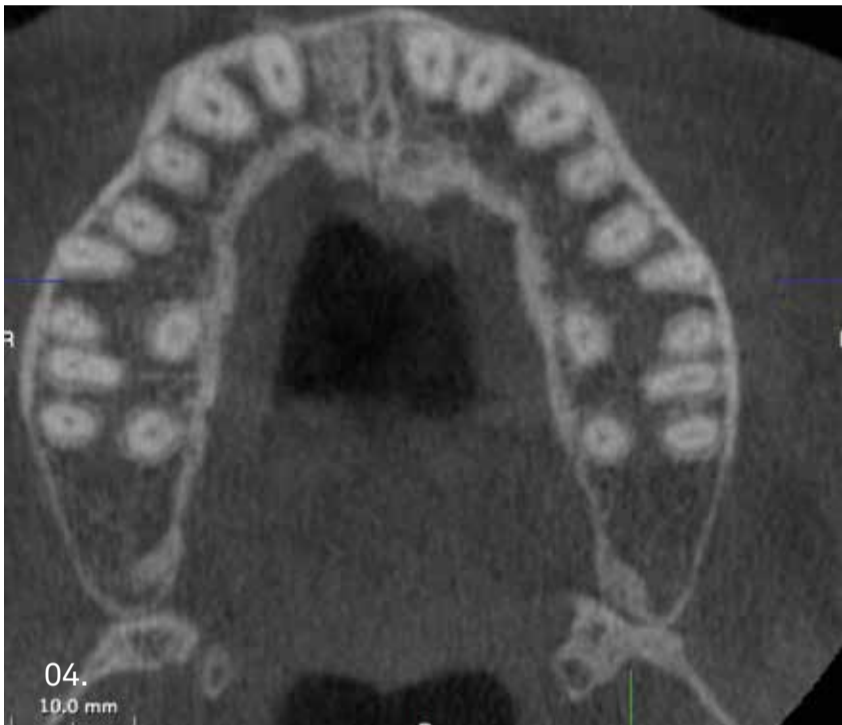A los 5 meses de la extracción y la preservación alveolar, se planifica la colocación de un implante en el 1.1 mediante cirugía guiada. Imagen clínica frontal donde se aprecia como la papila en distal del 1.1 esta situada más cervical que la papila mesial y la contralateral.



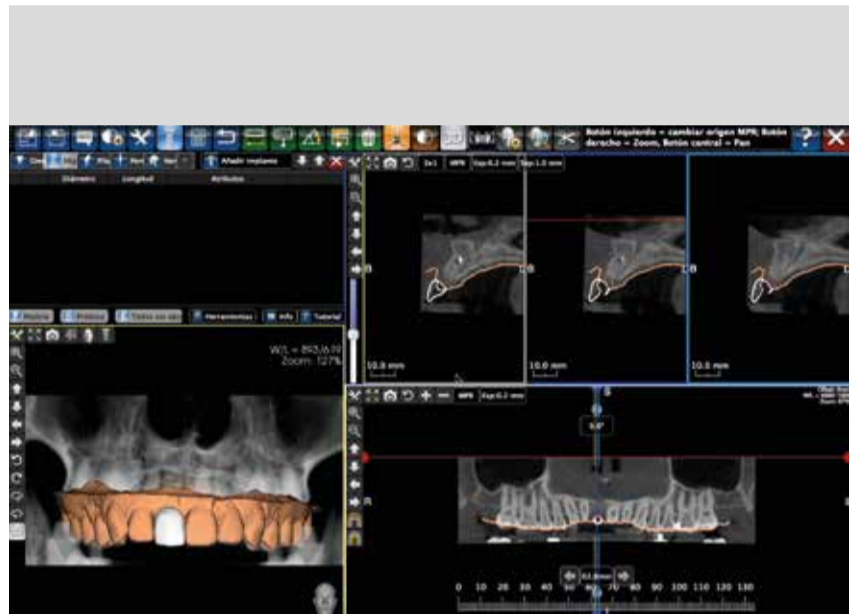
02. Imagen oclusal, se observa una ligera reabsorción en la zona vestibular del diente.



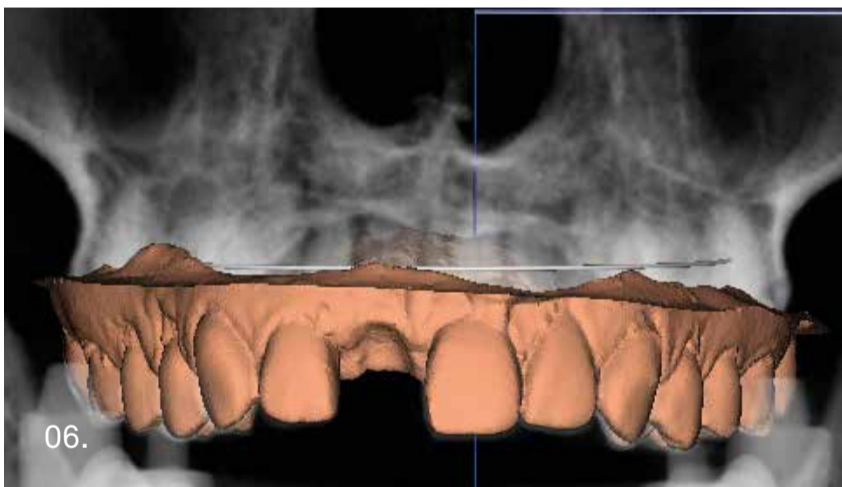
03. Para poder realizar la planificación en el software, se utiliza una guía de mordida EVOBITE (3DIEMME, Cantù'CO, Italia) con la que se realiza la TC al paciente para obtener las imágenes en formato Dicom. Imagen de la TC.



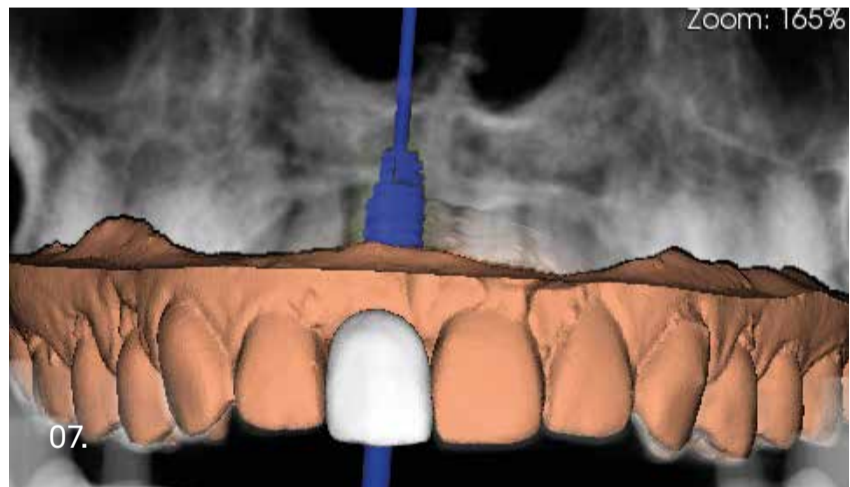
04. En el corte de la TC, se observa el alveolo a los 5 meses de la preservación alveolar y el mantenimiento de la cortical vestibular en la zona media del alveolo.



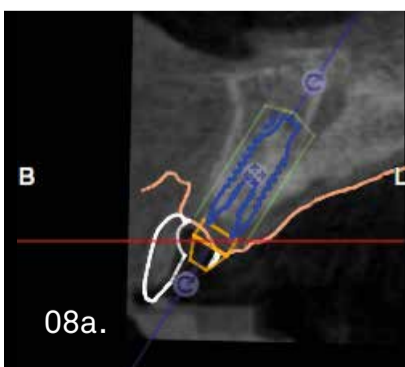
05. Mediante el sistema informático 3 Diagnosys® (3DIEMME, Cantù'CO, Italia), se planifica la colocación de un implante en la posición del 1.1.



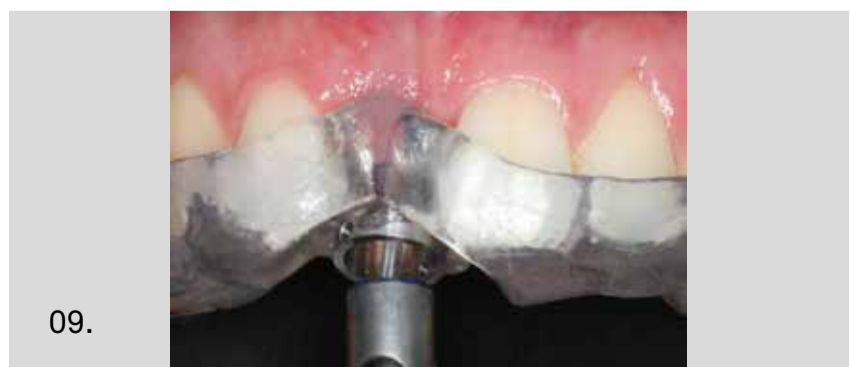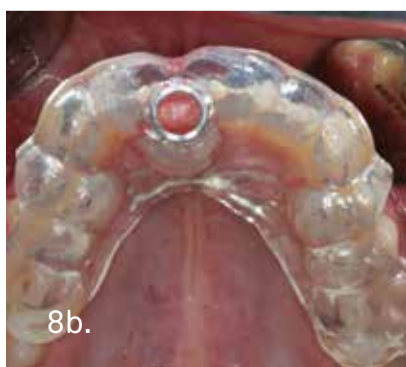06. Imagen de la superposición de las imágenes Dicom del paciente con las imágenes STL del escaneado del modelo del paciente.



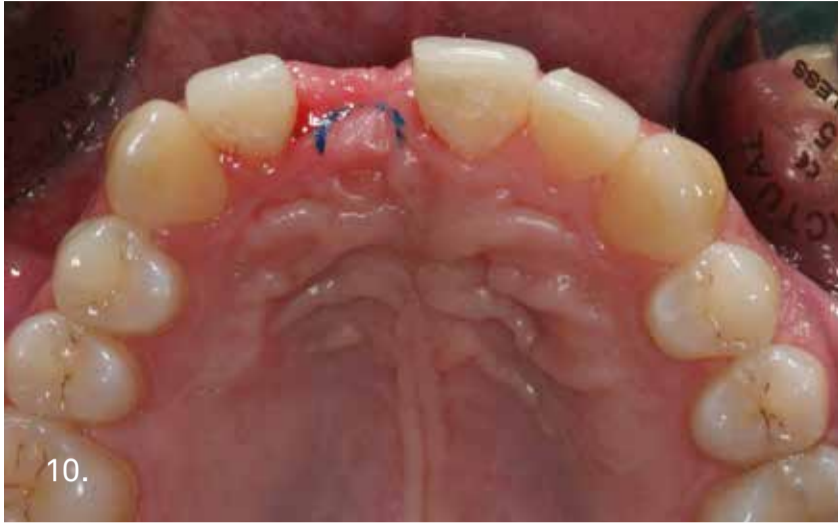07. Tras hacer la superposición del encerado diagnóstico de la restauración protésica, se programa la colocación de un implante PRAMA de 4.25 mm de diámetro y 11.5 mm de longitud (Sweden & Martina, Padua, Italia).



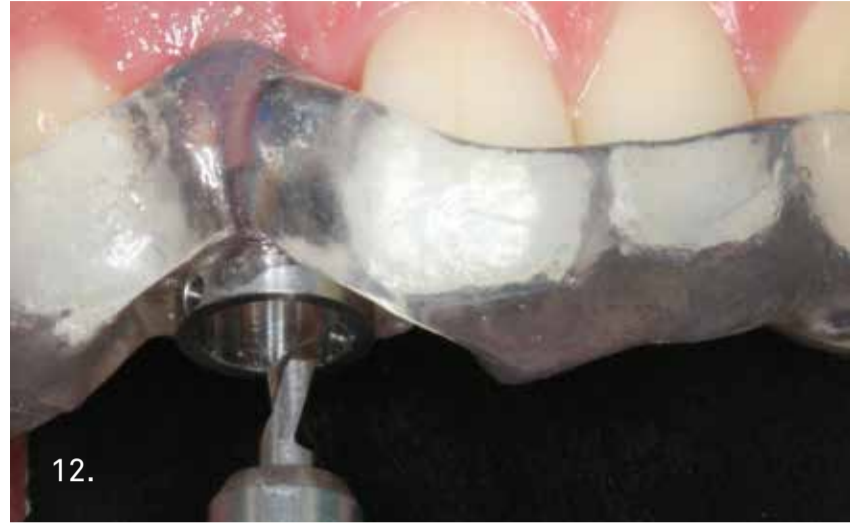08a. Imagen lateral tras la planificación: el software permite colocar el implante y comprobar la correcta emergencia protésica y la angulación. En la TC se observa una cortical vestibular íntegra y la colocación del implante manteniendo la emergencia correcta para preservar los tejidos duros. Tras la planificación, se realiza la férula quirúrgica mediante el sistema PlastyCAD (3DIEMME, Cantù, CO, Italia) y se comprueba su ajuste en boca.



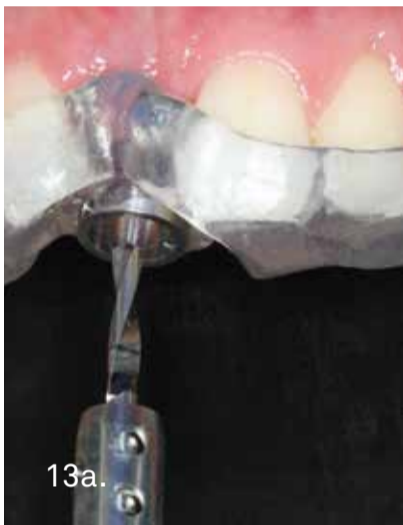09. Introducimos el bistrú circular por la guía de fresado, para que quede marcado el contorno.



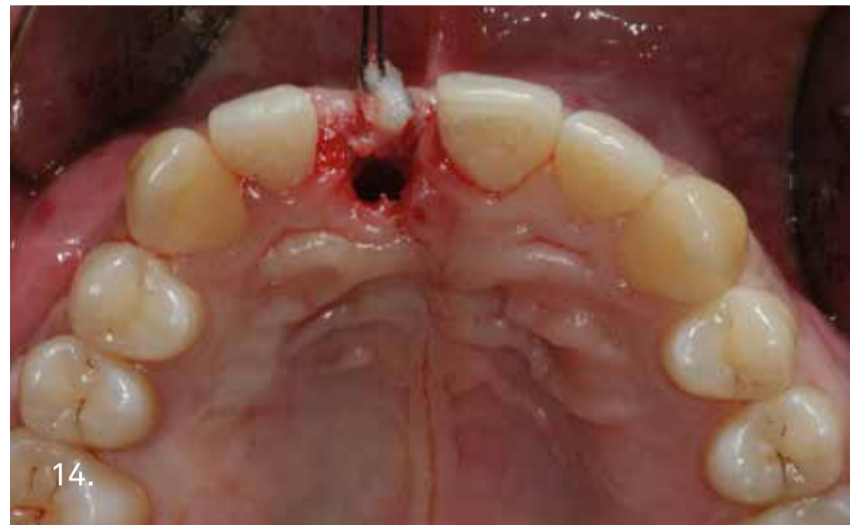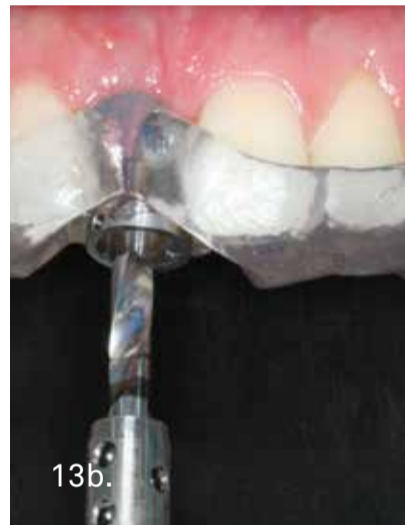10. Imagen oclusal tras marcar la encía con el bisturí circular.



12. Se utiliza la secuencia quirúrgica del sistema de cirugía guiada Echo PLAN (Sweden & Martina, Padua, Italia) para labrar el lecho del implante; se utilizan en primer lugar la fresa para preparar la cortical.



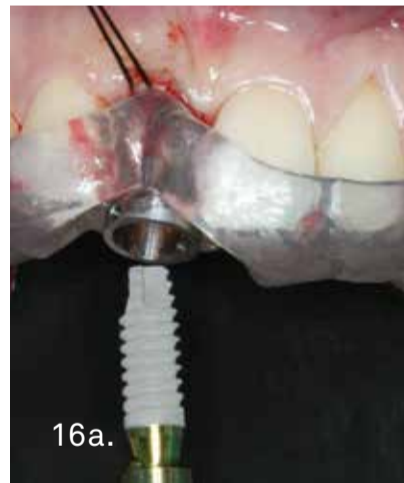13a. La siguiente fresa helicoidal se une a la guía de cirugía guiada para labrar en todo momento el lecho con la dirección y la profundidad planificada mediante el sistema informático. Última fresa de la secuencia quirúrgica para colocar un implante de 4.25 mm de diámetro.



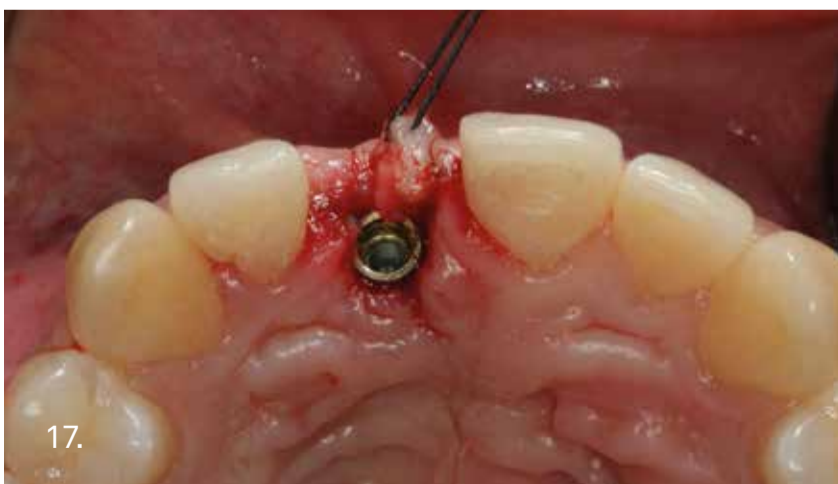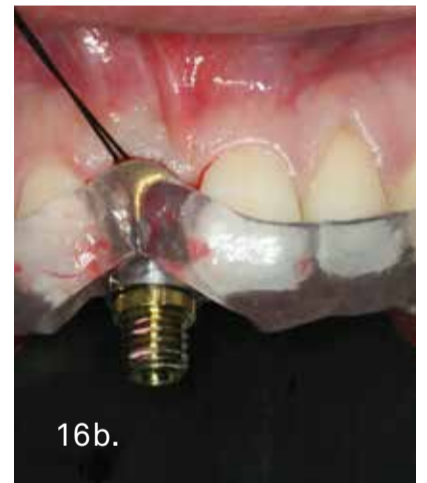14. Se retira la férula una vez labrado el lecho y se comprueba el nuevo lecho creado para el implante inmediato. En la imagen se aprecia el mini colgajo en semiluna que se ha traccionado con un hilo de sutura hacia vestibular para mantener los tejidos blandos.



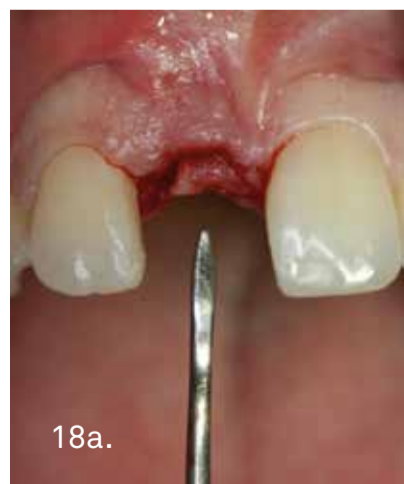15. Se atornilla la guía de cirugía guiada sobre el implante PRAMA (Sweden & Martina, Padua, Italia) y se coloca el implante de forma totalmente guiado a través de la perforación de la férula con la angulación y la profundidad siguiendo la planificación previa.



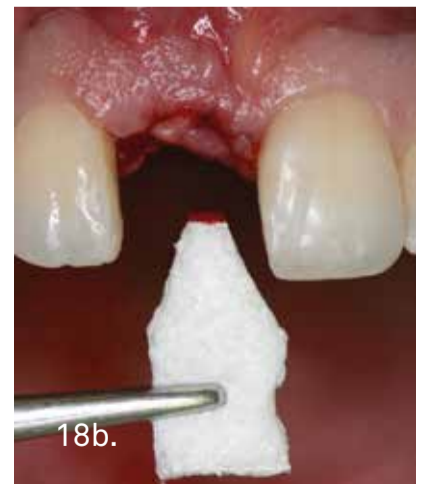16a. Colocación del implante a través de la férula de cirugía guiada. Imagen intraoperatoria.

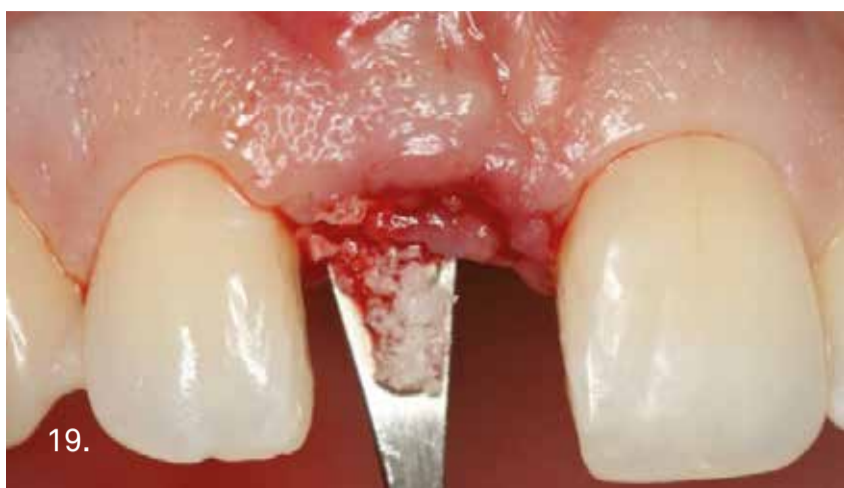

17. Imagen oclusal tras la colocación del implante PRAMA.

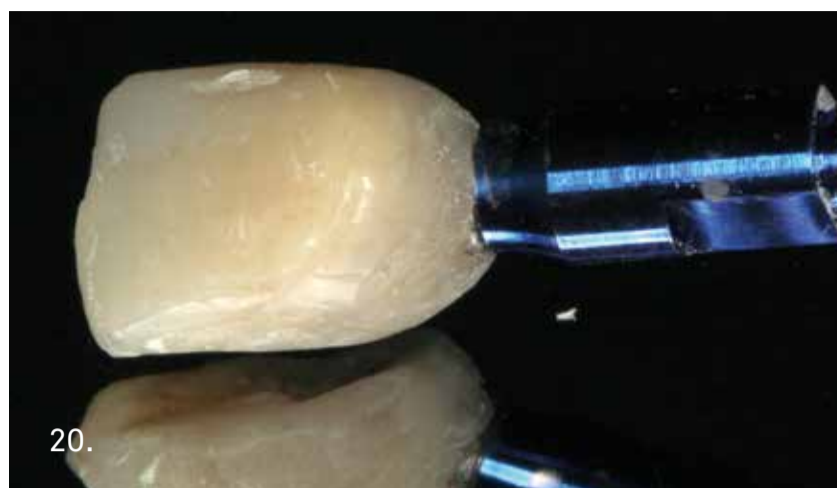


18a. Para tratar el pequeño defecto de la cortical vestibular, se realiza a través del mini colgajo vestibular, la regeneración ósea. Se coloca membrana reabsorbible en la zona vestibular.

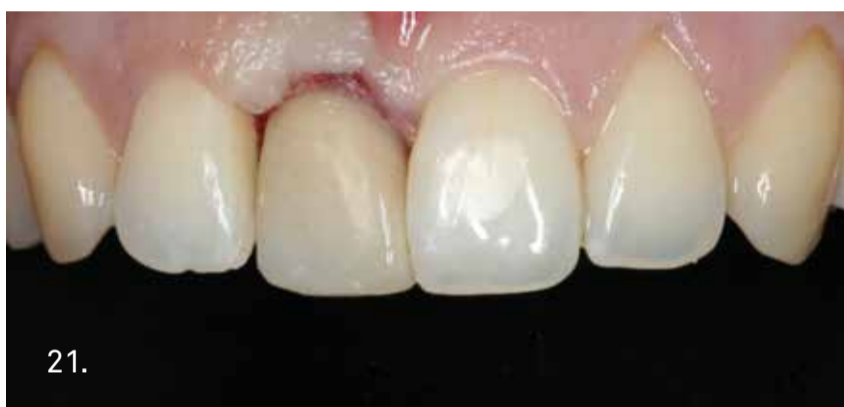



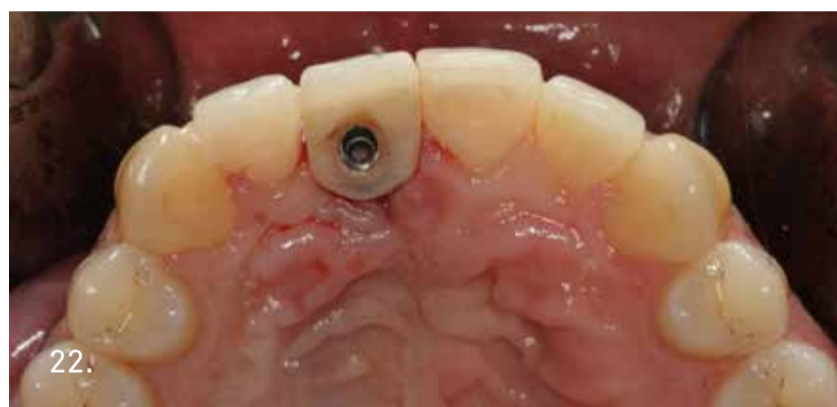19. Se rellena el pequeño defecto con un biomaterial.



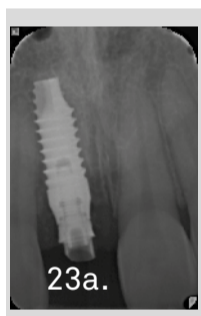20. Antes de colocar una corona de estética inmediata sobre el implante, se comprueba que el valor del Ostell® es superior a 60. Se atornilla sobre el implante el pilar protésico de resina B.O.P.T con su tornillo de fijación, se protege con dique de goma y se rebase el provisional en boca. Imagen tras la confección del provisional.



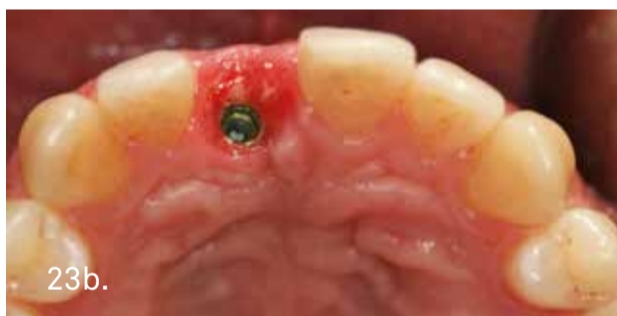21. Imagen frontal tras la colocación de la prótesis provisional de estética inmediata.



22. Imagen oclusal de control. La corona provisional es siempre atornillada.

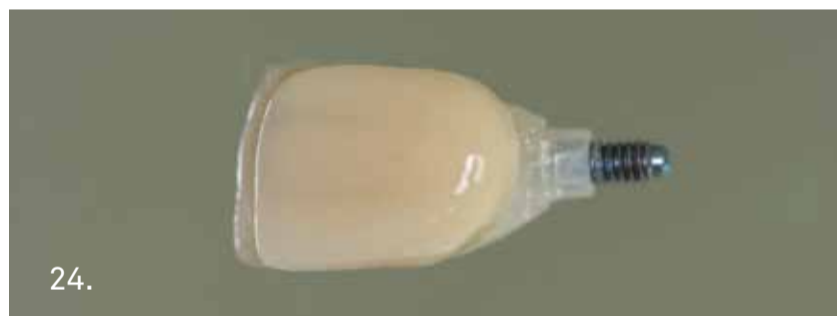

23a.



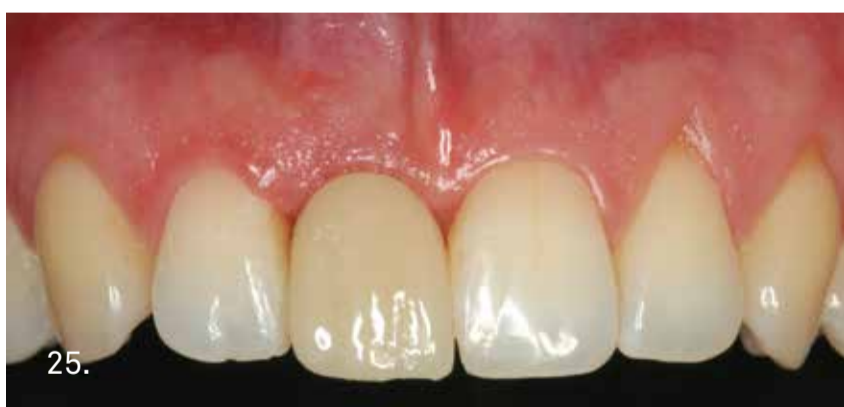23b.

Radiografía periapical de control tras la cirugía. A las 5 semanas tras la cirugía, se aprecia el buen estado de los tejidos blandos y como están cicatrizando.



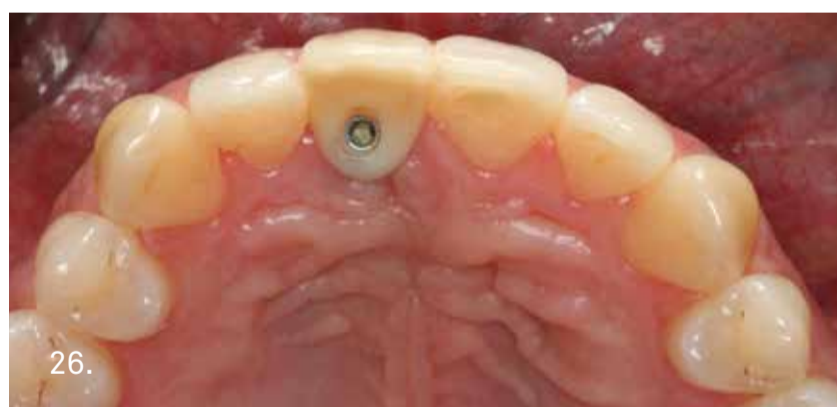24.

Para mejorar la estética de la corona provisional, se confecciona una nueva corona provisional atornillada en el laboratorio.



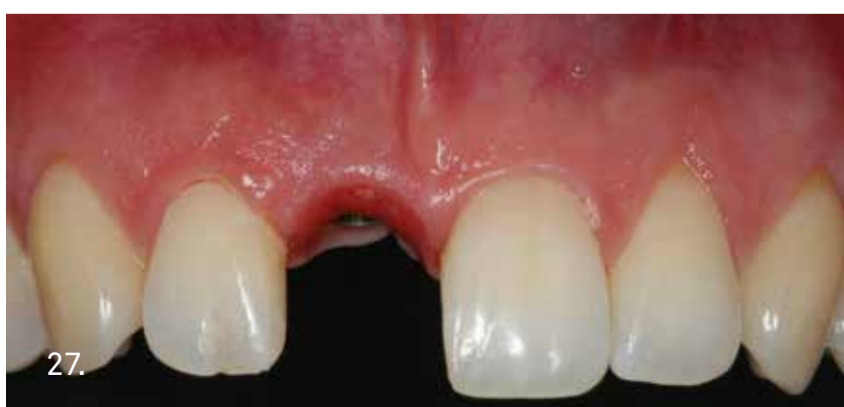25.

Imagen frontal tras la colocación de la nueva coronal provisional. Se observa el buen estado de los tejidos blandos vestibulares.



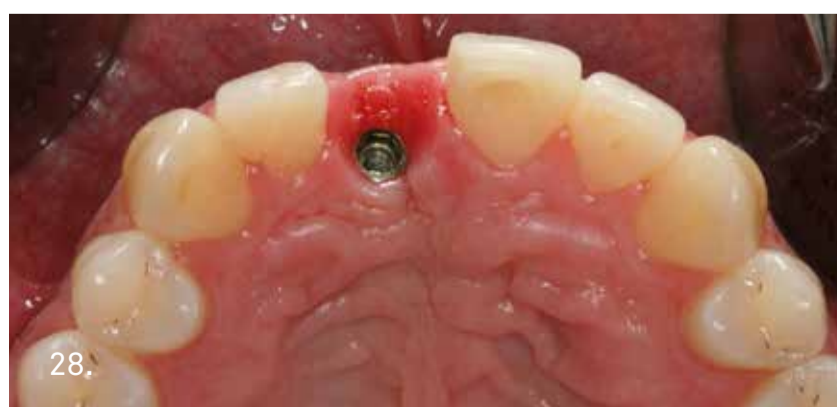26.

Imagen oclusal.



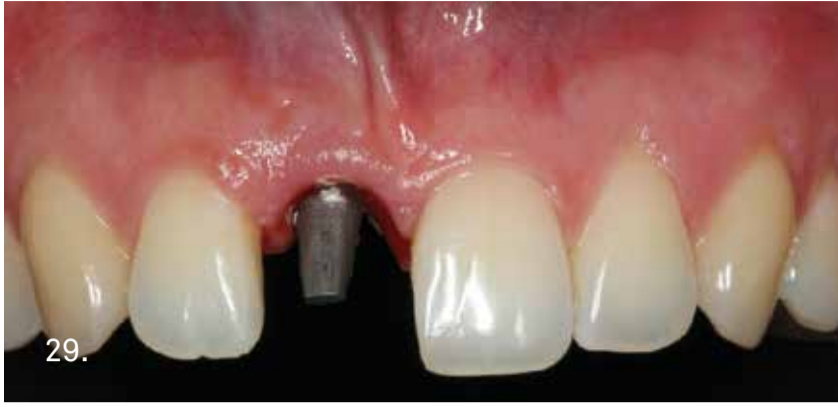27.

A los 4 meses se observa el buen estado de los tejidos blandos que están estables y se toman las impresiones definitivas.

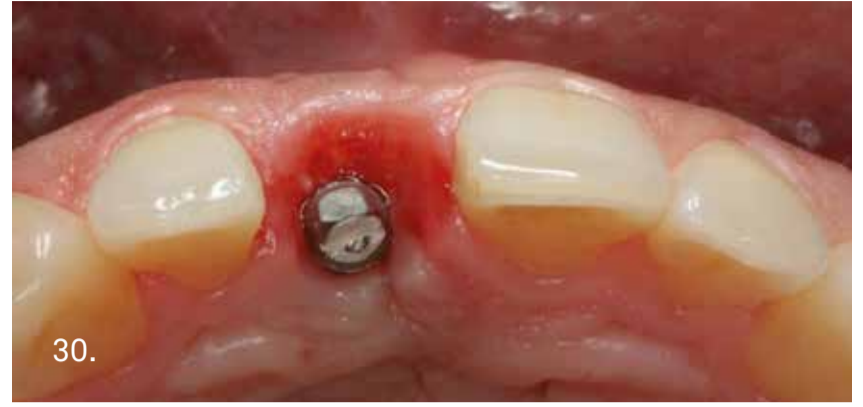

28.

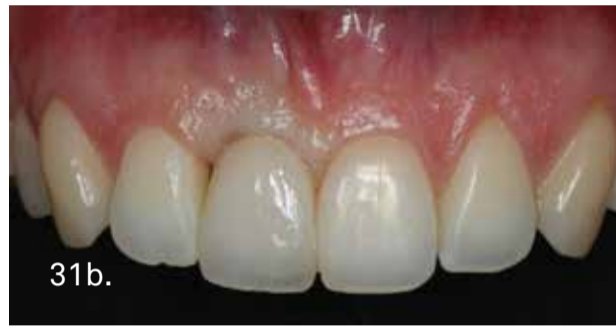Imagen oclusal, se aprecia el contorno de los tejidos blandos.



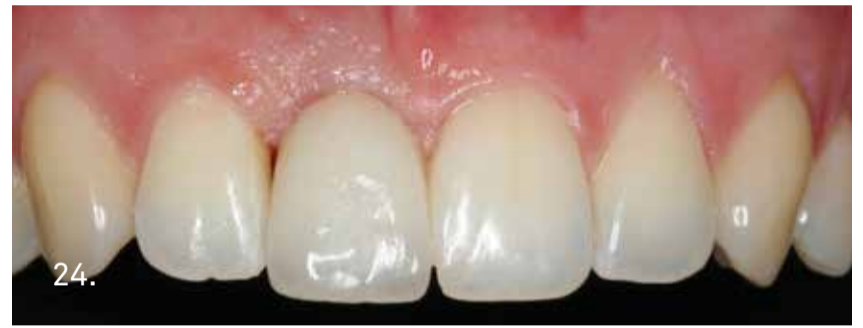29. Se diseña mediante CAD-CAM una corona sobre el implante. Imagen del pilar.



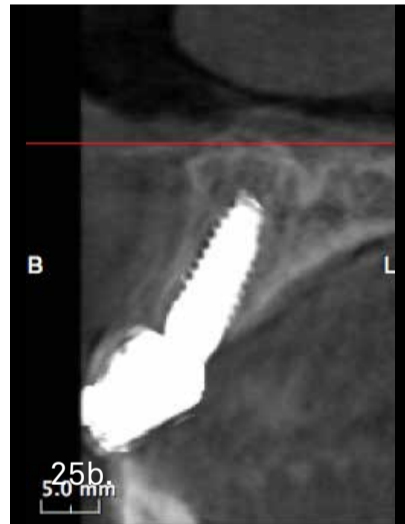
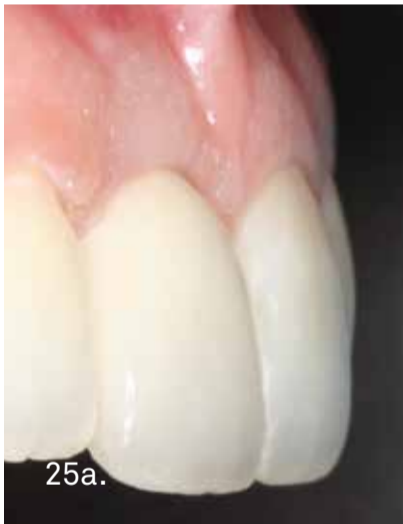30. Imagen oclusal tras la colocación del pilar, si se compara con la fotografía preparatoria, se observa como ha mejorado el contorno de los tejidos duros y blandos.



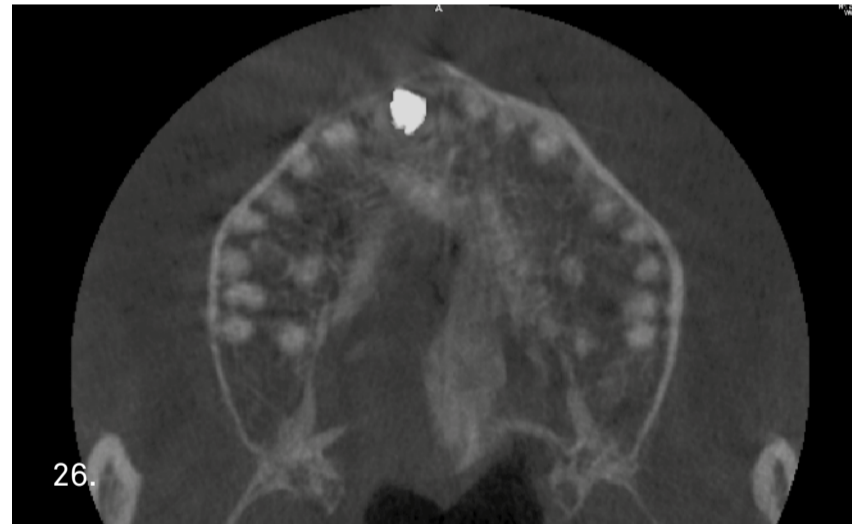
31a. La corona que se confecciona sobre el implante sigue la técnica B.O.P.T (Biologically Oriented Preparation Technique).
31b. Se cementa la corona sobre el implante y se observa la compresión controlada que ejerce sobre los tejidos blandos.



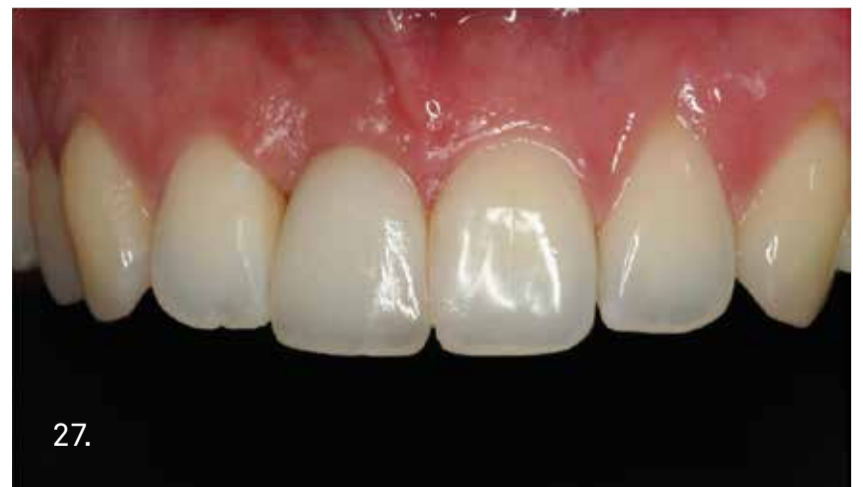24. Al mes de la colocación de la prótesis definitiva se aprecia la salud de los tejidos blandos.



25a. Imagen lateral, se aprecia el contorno de los tejidos blandos respecto a la prótesis definitiva.
25b. A los 12 meses tras la colocación del implante, se observa en la TC la correcta emergencia del implante, y el mantenimiento de la cortical vestibular.




26. En el corte de la TC, la cortical vestibular esta íntegra y el implante esta colocado en la posición ideal.



27. Imagen clínica frontal a los 12 meses de la colocación.

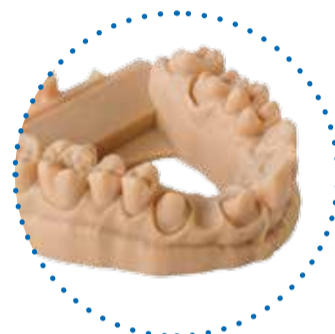
FORM2

LA IMPRESORA 3D SIMPLE Y RÁPIDA



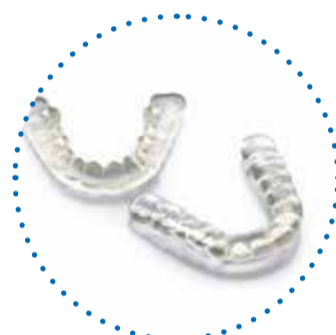Form2 es la impresora 3D profesional de última generación que permite una impresión precisa y personalizada de una amplia gama de productos dentales, como modelos, plantillas quirúrgicas y bite.

El proceso de impresión es fácil, rápido, y tiene conexión wireless y pantalla touchscreen.



UNA AMPLIA GAMA DE MATERIALES

- Resinas estándares biocompatibles
- Materiales para modelos y plantillas quirúrgicas
- Materiales para ortodoncia



MÓDULOS OPCIONALES



Módulo de lavado Form Wash

Los componentes impresos 3D pueden ser sometidos a un proceso de lavado con alcohol isopropílico, garantizando así una limpieza completa y uniforme.



Módulo de secado Form Cure

Los componentes 3D pueden ser secados en el práctico horno Form Cure, pensado para automatizar, simplificar y perfeccionar el proceso de secado de los componentes impresos con resinas Formlabs.



**DRA. BERTA
GARCÍA MIRA**

Profesora ayudante doctor del Departamento de Cirugía Bucal, Facultad de Medicina y Odontología, Universidad de Valencia. Presidenta de la Asociación Valenciana de Cirugía Bucal. Premio extraordinario de Doctorado, Universidad de Valencia.

Máster de Cirugía e Implantología Bucal, Universidad de Valencia. Diploma de Medicina y Cirugía Bucal, Universidad de Valencia.

El digital: ¿es una real simplificación del trabajo?

En la actualidad existe un desarrollo continuo de los programas informáticos que están garantizando nuevas oportunidades en el campo de la Odontología. Este avance es muy rápido y visible; con la incorporación de los escáneres intraorales, los programas de gestión, el CBCT, los encerados digitales, la cirugía guiada, la ortodoncia "invisible", las impresoras 3-D y el CAD-CAM, los procedimientos son más precisos y de mejor calidad. Este desarrollo tecnológico está cambiando el flujo de trabajo de los odontólogos y de los laboratorios protésicos, no obstante requiere de un proceso de formación importante y una adaptación progresiva de las clínicas dentales. Por ello, es importante que la industria no solo se ocupe en desarrollar nuevos sistemas digitales, debe enseñar a los profesionales a utilizarla y ser de apoyo durante todo el proceso de implementación para que realmente este flujo digital pueda simplificar el trabajo diario de los profesionales.

¿Cuál es el valor añadido y cuales son las nuevas oportunidades que se abren para la odontología/odontotecnia digital?

Desde el punto de vista de la Implantología, el flujo digital ha permitido mejorar desde el diagnóstico hasta los procedimientos quirúrgicos. Con la incorporación del CBCT, al visualizar preparatoriamente el volumen del tejido óseo, pueden colocarse los implantes de forma más precisa, reduciendo la necesidad de realizar injertos óseos. Sin embargo, si fuese necesario, tenemos incluso la posibilidad de diseñar férulas quirúrgicas oseo-soportadas que nos permiten coger bloques de hueso autólogo de la rama mandibular reduciendo las posibles lesiones de las estructuras anatómicas. Los sistemas de planificación digital han supuesto una revolución en la planificación de la Implantología; la posibilidad de tener modelos virtuales en los que se puede visualizar tanto los tejidos duros y blandos del paciente, permiten la planificación de situaciones reales de manera virtual, y la confección de férulas quirúrgicas que contienen toda la información necesaria para trasladar esa planificación al paciente. Asimismo, el creciente interés en la cirugía mínimamente invasiva, junto con la posibilidad de colocar prótesis con una función inmediata, ha llevado al desarrollo de programas informáticos y flujos de trabajo digitales que permiten planificar y fabricar una guía quirúrgica y una prótesis provisional que puede insertarse inmediatamente después la cirugía de implantes. Además, los protésicos dentales pueden validar la planificación de los implantes realizada por el cirujano tras comprobar que la posición tridimensional es la adecuada para conseguir unas prótesis con perfiles de emergencia y diseños adecuados. Sin embargo, todos esos avances

EL MUNDO DE LA OD LA OPINIÓN DE UN CIRUJANO

tienen sus limitaciones y dificultades, los programas de planificación no son exactos y el clínico debe saber que tecnología debe utilizar y cuando hacerlo.

¿Cuál es el impacto de las tecnologías digitales en la gestión de los costes? ¿Cuánto tiempo lleva la inversión inicial y en qué manera se vuelve en ahorro y beneficio económico?

Los avances digitales, permiten mejorar la comunicación entre el clínico, el laboratorio y el paciente. Son herramientas de trabajo muy eficientes, diferencian al clínico que las utiliza y la inversión inicial que se realiza, no tiene que verse como un beneficio a corto plazo. El paciente percibe ese avance digital y es capaz incluso de visualizar en una pantalla los resultados finales del tratamiento antes de ser sometido a una intervención quirúrgica. Esto mejora la comunicación con el paciente y supone una valoración fiable del tratamiento final. Aunque los costes de la inversión inicial son altos, el flujo de trabajo digital permite optimizar los tiempos clínicos en beneficio de los pacientes y de los profesionales. Con el tiempo y con el aumento de usuarios, el mercado debe ajustar los costes para que la inversión sea asequible para todo el mundo. Tanto el odontólogo como el laboratorio protésico debe decidir en que momento utilizar el flujo de trabajo analógico o el digital, y buscar la máxima eficiencia y rentabilidad en su trabajo.

¿El flujo digital está al alcance de todo el mundo? Y si no, ¿dentro de cuánto tiempo va a serlo, por lo menos para una parte de los procesos de la clínica o del laboratorio?

En los últimos años, hemos sido espectadores de un desarrollo imparable de las herramientas digitales y este proceso de transformación de las clínicas dentales y de los laboratorios es una realidad que va poco a poco ganando terreno a la Odontología tradicional. Sin embargo, el profesional no debe precipitarse y ser prudente para poder decidir en qué tecnología debe invertir para, como hemos dicho antes, conseguir la máxima eficiencia y rentabilidad en su trabajo. Apostar por la tecnología es una apuesta segura, pero como en todo, ha de hacerse con cabeza.

¿El digital permite hacerlo todo o todavía hay procedimientos que sólo se pueden hacer manualmente?

Por supuesto, todavía existen muchas limitaciones con las soluciones digitales. En el terreno de la Implantología, la cirugía guiada está indicada en situaciones anatómicamente comprometidas, para optimizar la colocación de los implantes en zonas estéticamente comprometida, cuando se realiza carga inmediata con prótesis preformadas y cuando se desean realizar técnicas mínimamente invasivas (sin colgajo) asociadas un sangrado mínimo, ausencia de suturas y mejora del postoperatorio del paciente. No obstante, en muchas ocasiones el clínico necesita elevar un colgajo para realizar técnicas de regeneración ósea guiada e incluso necesita manipular el hueso para poder colocar los implantes con estabilidad primaria en lechos que sin el uso de dilatadores y expansores no sería posible. La cirugía guiada necesita una curva de aprendizaje donde la planificación es más laboriosa y el cirujano tiene que tener una amplia experiencia para poder llevar a cabo esta técnica. Los clínicos, una vez superada la curva de aprendizaje, deben utilizar herramientas digitales que les resulten sencillas para trabajar con mayor rapidez, más eficacia, seguridad y que les permitan obtener resultados predecibles en sus tratamientos.

ONTOLOGÍA DIGITAL

Y DE UN PROSTODONCISTA

El digital: ¿es una real simplificación del trabajo?

El cambio digital ha llegado a todos los aspectos de nuestra vida y la clínica dental no iba a ser menos. En realidad es una tecnología que lleva muchos años, nosotros empezados a trabajar en el tema hace mas de 20 años y en el ámbito puro de investigación. Como toda tecnología al final supone la simplificación del trabajo en unos aspectos y en otros no. El éxito depende de lo que llamamos usabilidad, es decir que la tecnología facilite el trabajo al clínico de una manera sencilla y practica. El mejor ejemplo de usabilidad es cuando somos capaces de aprender a manejar una tecnología simplemente en forma de prueba y error. Hemos conocido la evolución por ejemplo de las escaneres intraorales desde sus orígenes y nos parecía de ciencia ficción. Los primeros prototipos que conocimos eran realmente tediosos y además ni los laboratorios estaban preparados para poder trabajar con ellos. La simplificación del trabajo vendrá realmente cuando todos los pasos del proceso de lo que llamamos “flujo digital en clínica”, es decir desde la toma de impresiones hasta la fabricación final, se realicen de una manera sencilla y asequible.

¿Cuál es el valor añadido y cuáles son las nuevas oportunidades que se abren para la odontología/odontotecnía digital?

El valor añadido es indiscutible indistintamente de la capacidad que tengamos para usar las tecnologías digitales. Si tomamos impresiones con un escaner intraoral podemos visualizar nuestro trabajo de una forma directa y ver si hemos cometido algún error. Además podemos enviar esas impresiones en el mismo momento al laboratorio para que el prótesis las vea y podamos comentar distintas opciones de tratamiento. Podemos guardar esas impresiones para volver a visualizarlas cuando queramos en caso necesario. Para el paciente supone un cambio sustancial en cuanto a la percepción del tratamiento por la eliminación de las temidas pastas de impresiones dentro de la boca y como herramienta de marketing al visualizar la boca digitalmente. A partir de las impresiones digitales podemos realizar múltiples opciones de tratamiento como la Ortodoncia invisible presentando al paciente todos los pasos del tratamiento hasta el resultado final. También podemos diagnosticar junto las imágenes tridimensionales del TAC la planificación de los implantes que vamos colocar y hacer una guía quirúrgica para realizar una cirugía guiada.

¿Cuál es el impacto de las tecnologías digitales en la gestión de los costes? Cuánto tiempo lleva la inversión inicial y en qué manera se vuelve en ahorro y beneficio económico?

La inversión digital es siempre una apuesta a largo plazo. Requiere un periodo de formación y posteriormente de adaptación de toda la cadena de valor al mismo. Es una tecnología que esta madurando pero todavía le queda recorrido en la mejora de prestaciones y lo que hemos denominado usabilidad o facilidad de manejo. Por tanto es una tecnología emergente a nivel clínico y de la laboratorio. Como es habitual las clínicas y laboratorios de mas prestigio o con mas inquietud tecnológica ya las usan y poco a poco por la propia demanda de los pacientes y de los clínicos de ira integrando en le resto. Conforme aumente el numero de usuarios podremos ver una maduración del mercado y al mismo tiempo una bajada de costes que permitirá una mayor amortización de los mismos. Hoy en día es mas una inversión en nuestro posicionamiento como early adopters o clínicas con posicionamiento tecnológico de vanguardia.



**DR. SALVADOR
ALBALAT ESTELA**

Licenciado en Medicina y Odontología, Universidad de Valencia. Cofundador del Lab Human Dental, Laboratorio dedicado desde hace 15 años a la mejora de la calidad de vida mediante el uso de nuevas tecnologías. Especialista en Implantoprótesis y técnicas de cirugía asistida por ordenador desde el año 1995.


¿El flujo digital está al alcance de todo el mundo? Y si no, ¿dentro de cuánto tiempo va a serlo, por lo menos para una parte de los procesos de la clínica o del laboratorio?

La inversión digital es siempre una apuesta a largo plazo. Requiere un periodo de formación y posteriormente de adaptación al cambio de todo el equipo trabajo. Hace quince años cuando dábamos cursos sobre Cirugía Guiada los TACS los hacíamos a nivel hospitalario, nadie conocía el formato DICOM, hoy en día para la mayoría de profesionales es algo de uso habitual. En los últimos cinco años hemos vivido una explosión digital en todos los aspectos que va a permitir que el flujo digital se complete desde la clínica al laboratorio. La mayoría de los laboratorios tienen un escaner y trabajan con programas de diseño. Los centros de frenado también se han multiplicado utilizando fresadoras de alta precisión de cinco ejes con unos acabados y precisión realmente impresionantes. Uno de los problemas que quizás falta por solventar es la falta de información entre sistemas de distintos fabricantes, aunque todos trabajan en formatos STL compatibles quizás todavía son reacios a compartir cierta información. Podemos decir que quitando alguna excepción cuando compramos un escaner intraoral podemos utilizarlo con la mayoría de los laboratorios y esto es importante. Para mi el caballo de batalla está en la formación de los profesionales en la incorporación a la clínica y en el soporte de los fabricantes ya que la mayoría carecen de suficientes profesionales para ello. Por ello las casas mas importantes de implantes están apostando por facilitar todo el proceso de flujo digital a sus clientes como Sweden& Martina. Es una tecnología en evolución continua.

¿El digital permite hacerlo todo o todavía hay procedimientos que sólo se pueden hacer manualmente?

Indudablemente podemos hacer muchas cosas pero como todo hay limitaciones. Los escáneres todavía tienen problemas a la hora de registrar partes blandas como por ejemplo para realizar una dentadura completa debido a la movilidad de la encía libre y la dificultad de hacer un buen sellado periférico. Están apareciendo protocolos de trabajo al respecto aunque todavía no están suficientemente validados. todo ello mejorara con nuevos algoritmos de escaneo mas rápidos y con la entrada de lo que denominamos “machine learning” es decir que las propias máquinas sean capaces de pensar y adaptarse al proceso digital. En algunos procedimientos, como por ejemplo la técnica B.O.P.T. en dientes naturales, las impresiones digitales tienen algunas limitaciones ya que el haz de luz del escaner no puede entrar dentro del *sulcus* de la encía. Nosotros estamos trabajando en ello mediante técnicas combinadas de doble escaneo que parece solucionar de forma muy simple estos pequeños obstáculos. En el tema de las impresoras 3d también va revolucionar el trabajo en la clínica aunque todavía necesitamos simplificar su maneja ya que requiere un diseño por parte del clínica que requiere tiempo en clínica y un periodo de aprendizaje.

CARGA INMEDIATA POST EXTRACCIÓN EN SECTOR ANTERIOR CON IMPLANTE SHELTA Y PILAR XA



A proposito de un caso



DRA. PURIFICACIÓN GONZÁLEZ VILAFRANCA

Licenciada en Odontología por la Universidad de Granada en 2008
Máster Universitario en Cirugía e Implantología por la Universidad de Granada
Programa de Formación postgraduada en Ortodoncia Clínica 2013-2015

FADO, Formación continua en Ortodoncia 2016-2017
Profesora del Máster Propio en Odontología Multidisciplinar Estética de la UGR.
Comunicaciones y pósters en congresos nacionales e internacionales.
Artículos publicados en revistas nacionales e internacionales.
Práctica privada desde 2008 en Granada.

INTRODUCCIÓN

La estética juega un papel muy importante en la rehabilitación del paciente con ausencia de piezas a nivel anterior. La realización de una restauración protética natural y en armonía con los tejidos blandos constituye un reto en nuestra práctica diaria.

La responsabilidad estética no sólo se limita a la forma, tamaño y color del diente sino que un punto importante es preservar o recuperar la armonía dentogingival, para conseguir así la sensación de diente natural.

En este punto, la elección de un implante adecuado, la colocación tridimensional del mismo y la provisionalización inmediata, juegan un papel fundamental.



DR. SANTIAGO GONZÁLEZ LÓPEZ

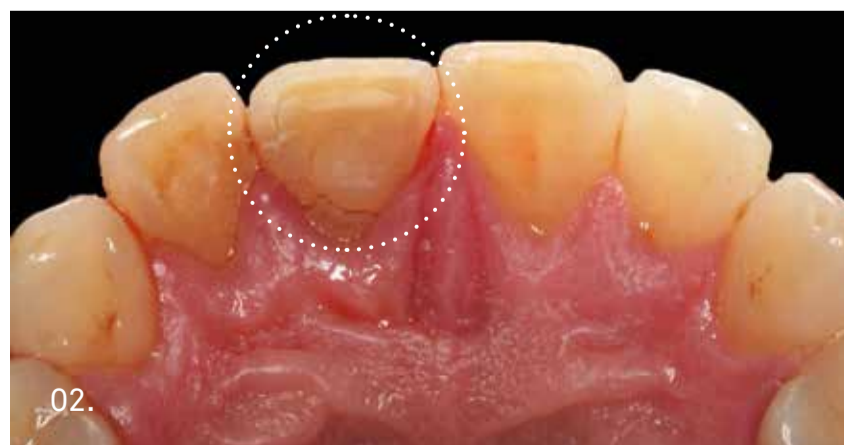
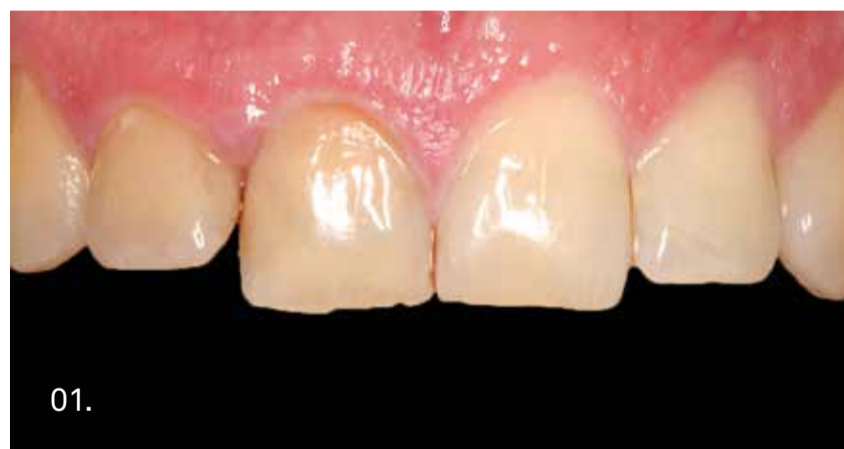Licenciado en Medicina y Cirugía por la Universidad de Granada en 1981.
Especialista en Estomatología por la Universidad Complutense de Madrid en 1983.
Doctor en Medicina y Cirugía por la Universidad de Granada en 1990.

Profesor Titular de Patología y Terapéutica dental de la Facultad de Odontología de Granada.
Master en Cirugía Bucal e Implantología por la Universidad de Granada.
80 publicaciones científicas relacionadas con adhesión y terapéutica odontológica.
140 comunicaciones en Congresos Nacionales e Internacionales.
Más de 100 conferencias o cursos impartidos sobre Operatoria dental.
CoDirector del Master "Odontología Multidisciplinar Estética" de la Universidad de Granada.
Premio de la Sociedad Española de Odontología Conservadora en los años 92, 97, 2000, 2001, 2004, 2006, 2007 y 2008.
Premio "Ciudad de Córdoba" al mejor curso impartido en el programa de actividades científicas del colegio de Odontólogos de Córdoba en el año 2001.
1st prize in the Endodontics session in Consejo 2009.
Dictante de Cursos de Postgrado y Doctorado en Universidades de España, Brasil, México y Portugal.
Práctica privada en Granada desde el año 1983.

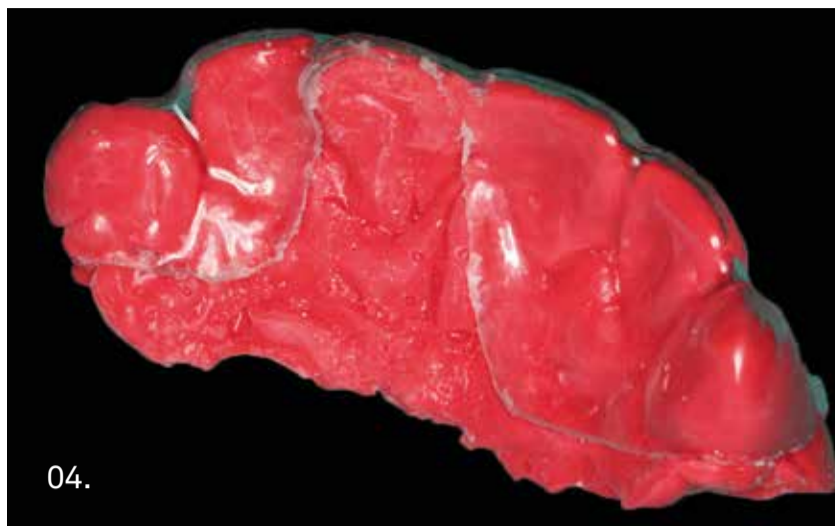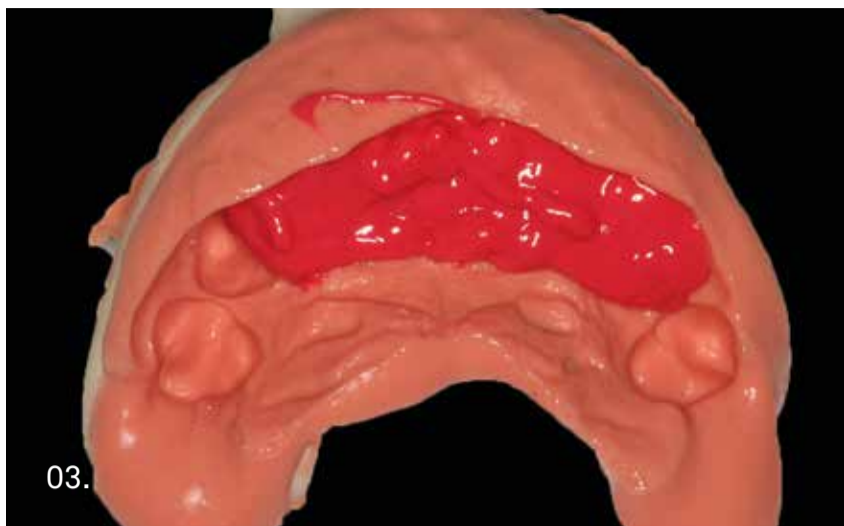
CASO CLÍNICO

Paciente varón de 42 años de edad, que acude a la consulta con gran movilidad y dolor a nivel del diente 1.1.

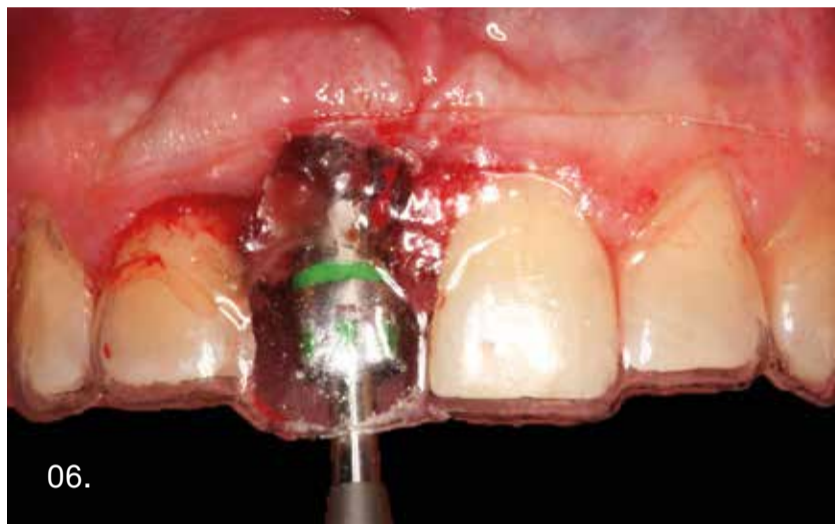
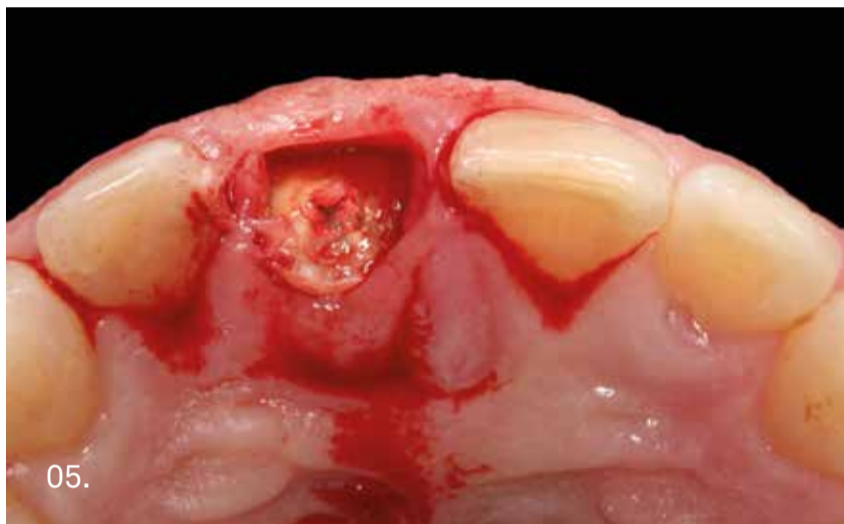En la exploración clínica observamos fractura corono-radicular palatina en bisel vestibular del 1.1 por lo que es necesario realizar la exodoncia. Se planifica la colocación de implante Shelta de 3.8 mm y pilar XA, que va a guiar y engrosar el tejido conectivo, tan importante a este nivel.



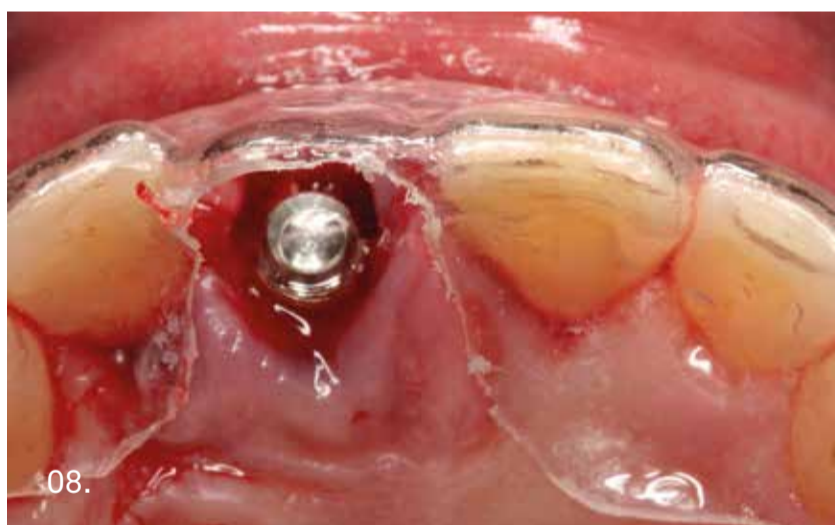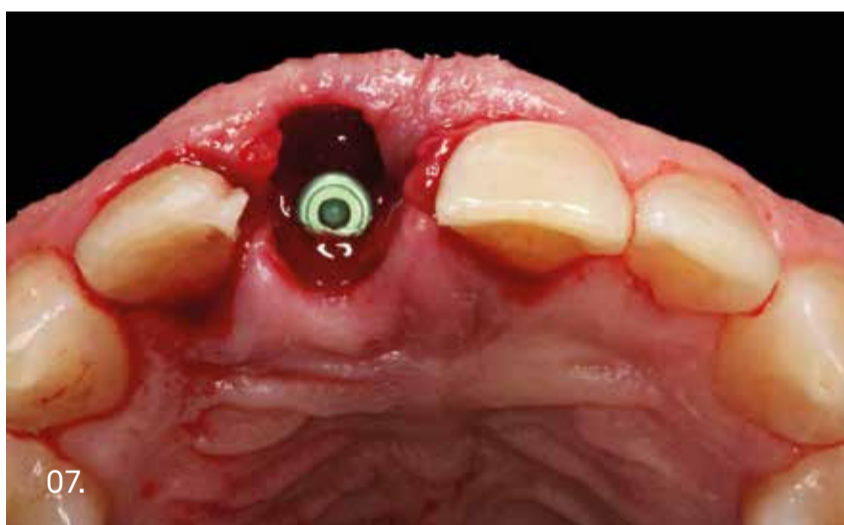Vista intraoral vestibular y palatina del 1.1 donde se observa la fractura.



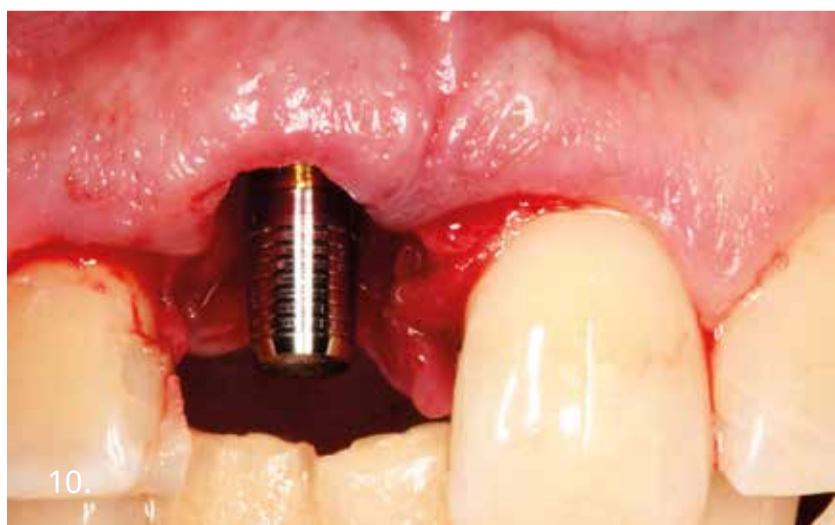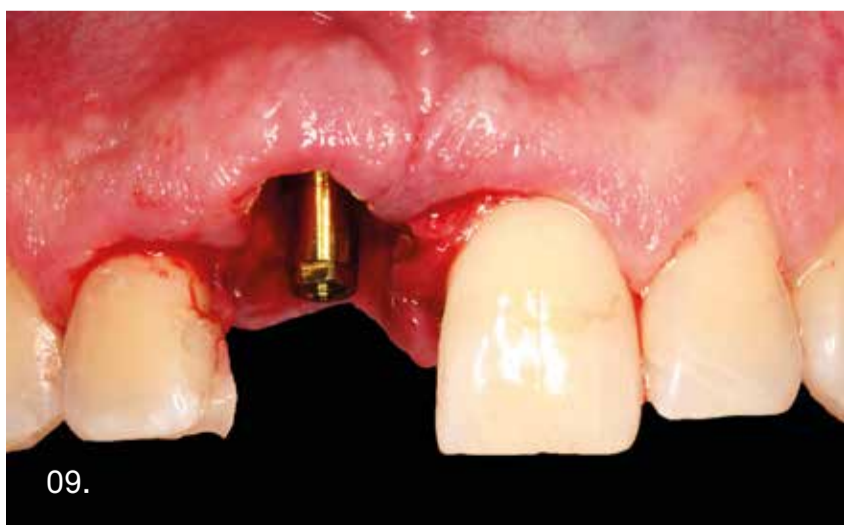
Realización de férula quirúrgica a partir de una medida previa antes de la exodoncia, vaciada y realizada en una silicona especial para moldes.



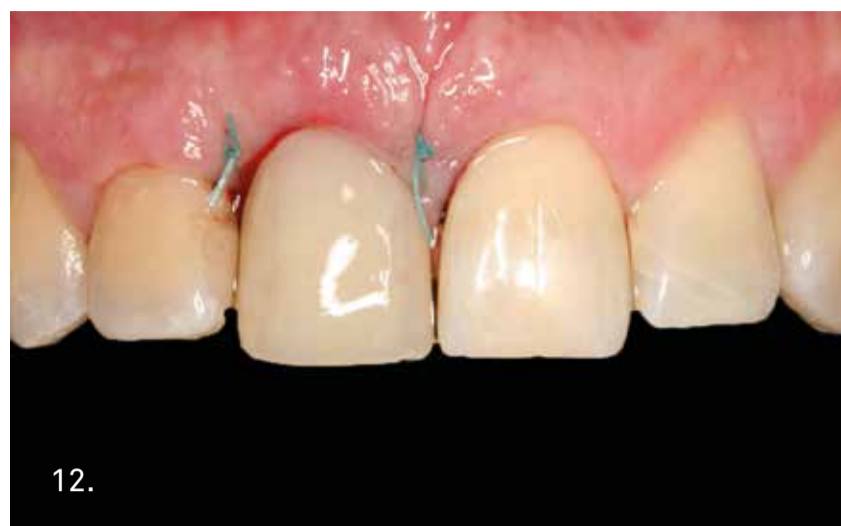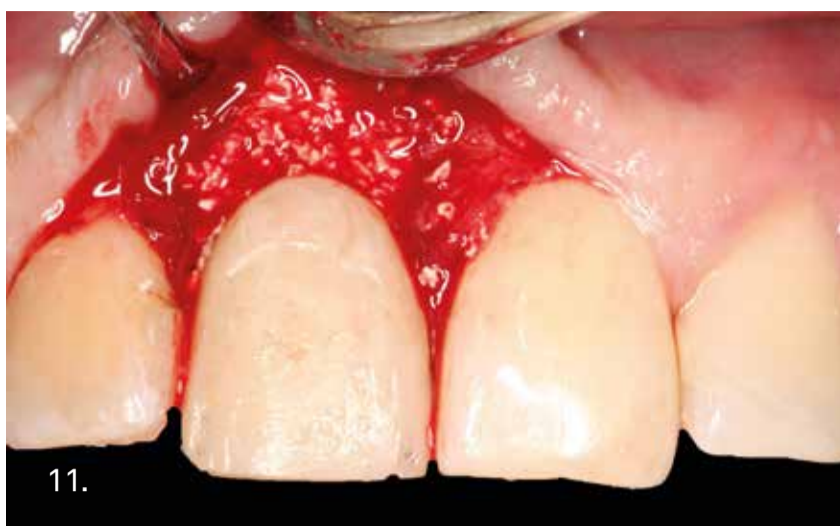Procedemos a realizar la exodoncia atraumática del diente y posterior colocación de implante inmediato (Shelta 3.8 mm).



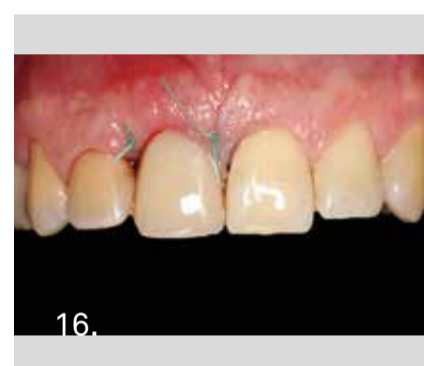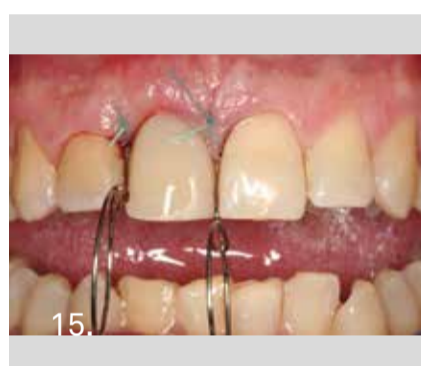
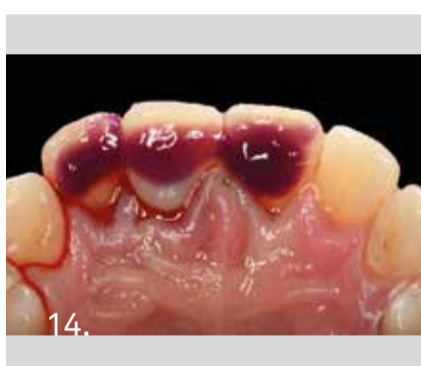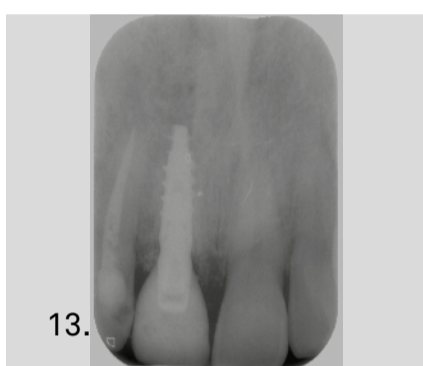
La colocación tridimensional del implante en estos casos, juega un papel fundamental para poder conseguir una adecuada armonía dentogingival periimplantaria, un perfil de emergencia adecuado y el mantenimiento de las papilas, por lo que la utilización de férulas quirúrgicas es innegociable.



Colocación del pilar XA para prótesis atornillada y posicionamiento de la cofia Conoweld sobre el mismo para confeccionar la corona provisional.

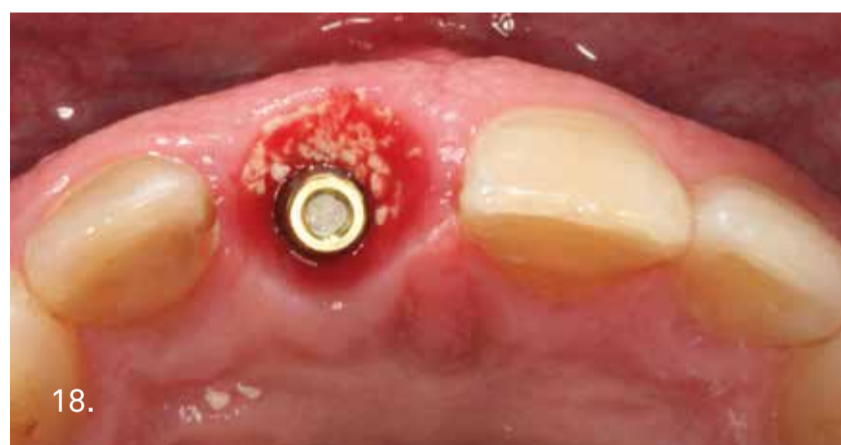
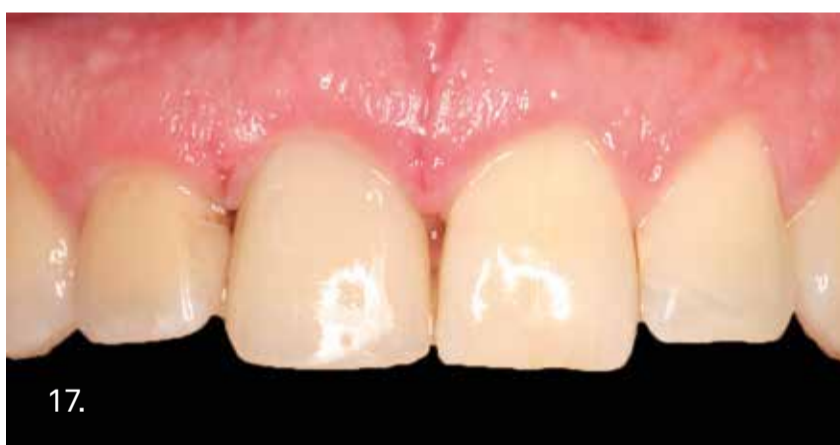
11. Relleno del gap óseo con biomaterial y corona provisional fijada al pilar con gel de clorhexidina para evitar los excesos de cemento y que se produzca una buena maduración de los tejidos periimplantarios.

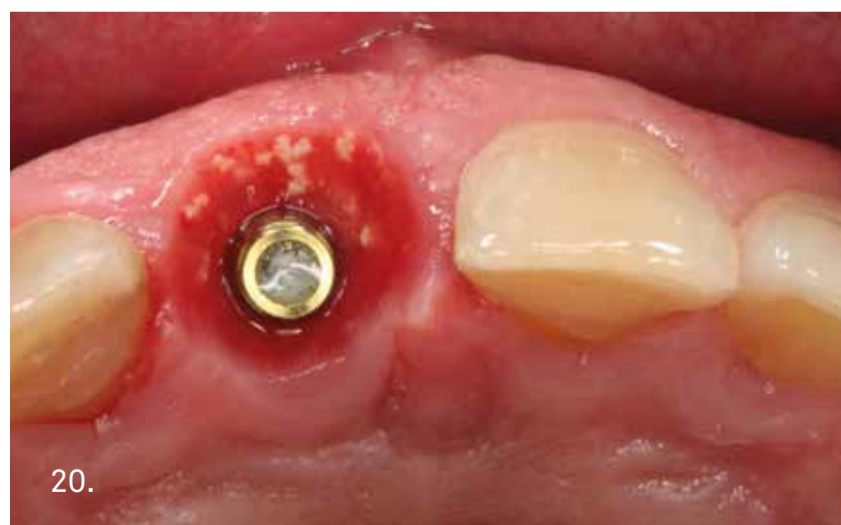
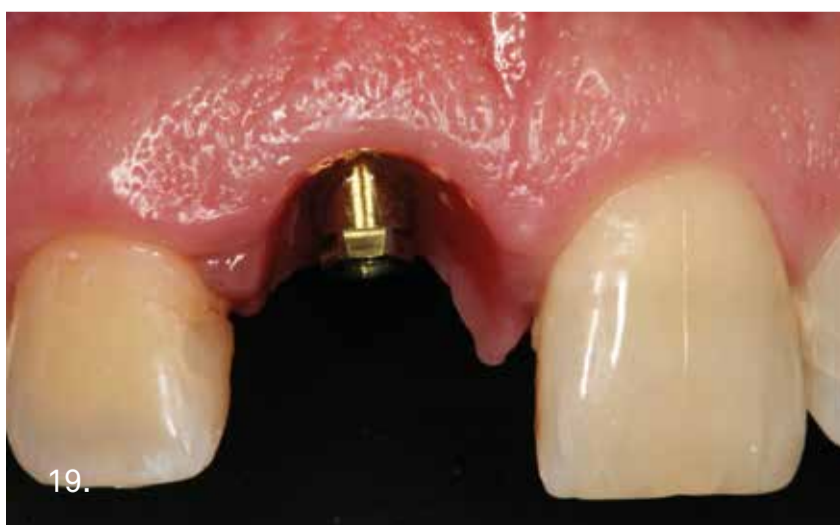
13. Vista radiográfica del implante con la corona provisional.

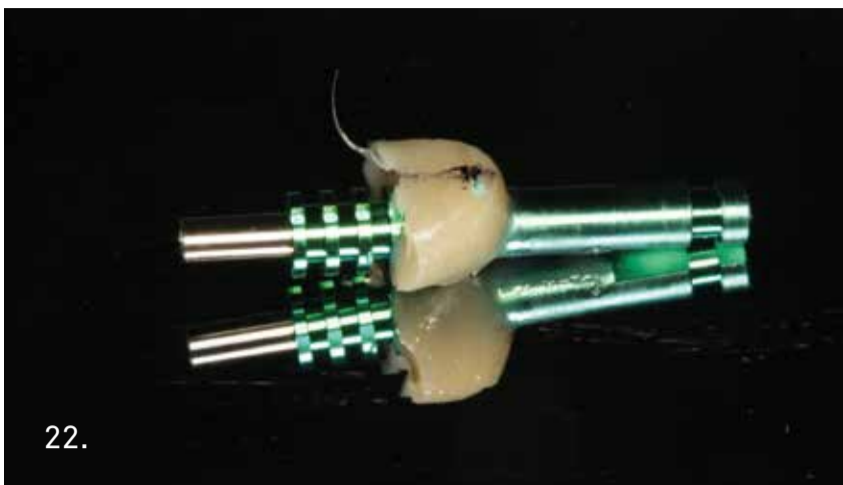
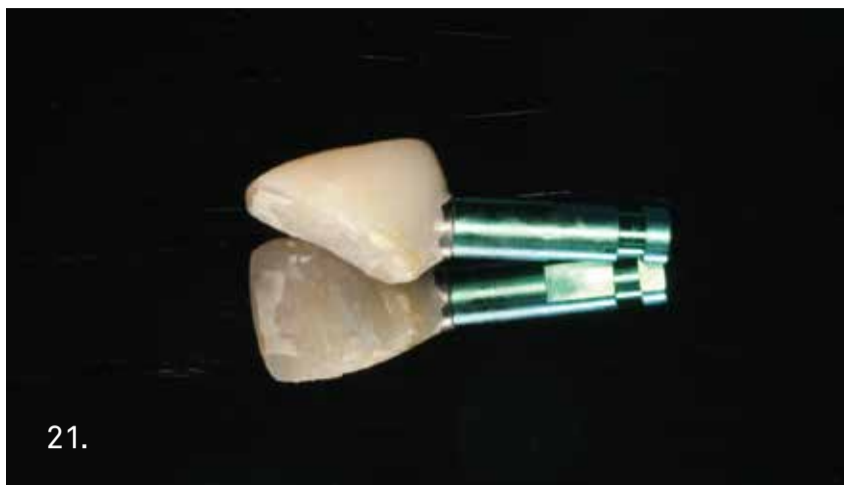14. Para asegurar mayor retención de la restauración provisional y así evitar micromovimientos durante la fase de integración del implante, la ferulizamos con malla de fibra de vidrio a los dientes adyacentes con técnica adhesiva convencional.



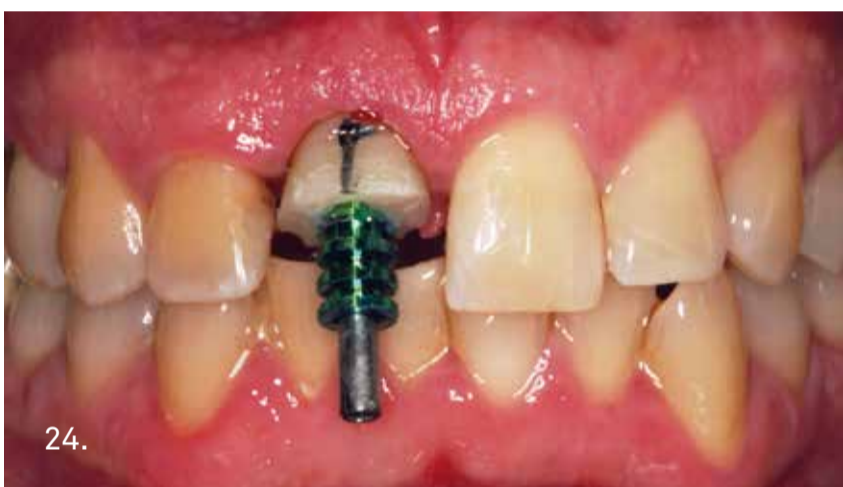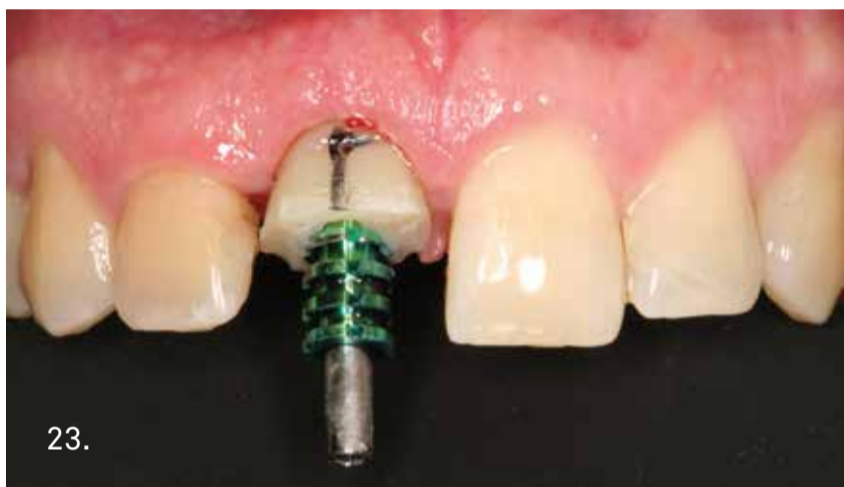17. Estado de los tejidos periimplantarios tras la retirada de puntos a los 15 días. Puede observarse la ausencia de inflamación y la buena cicatrización de los mismos a los pocos días de la intervención. En la vista oclusal cabe destacar la gran vascularización de la zona, observándose las partículas de biomaterial, resultado de realizar modificaciones en el perfil de emergencia de nuestro provisional, cuyos excesos se irán expulsando gradualmente hacia fuera de los tejidos blandos.



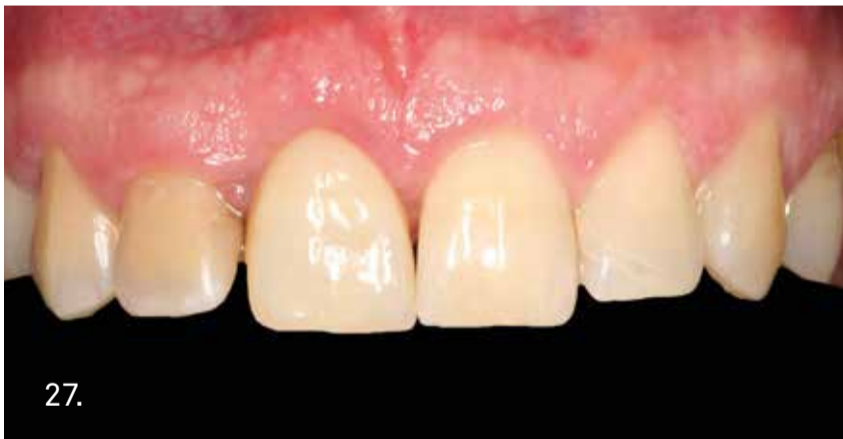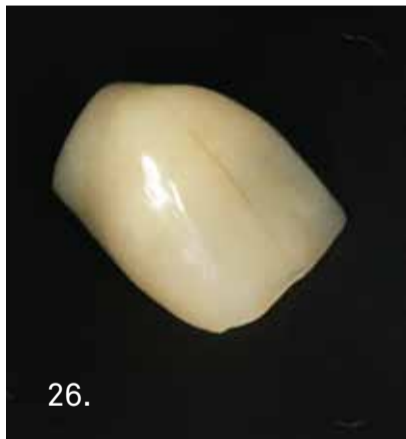
19. Visión vestibular y oclusal de los tejidos tras el periodo de maduración. Podemos ver como se ha mantenido la arquitectura gingival y se han preservado las papilas, fundamental en implantes en zona estética.



Conseguidos los objetivos y estabilizada la posición de la mucosa, es muy importante reproducir y transmitir a nuestro técnico de laboratorio todos los cambios que hemos realizado en el perfil de emergencia con nuestro provisional. Usamos un transfer de impresión individualizado a partir de la corona provisional, con el que transmitimos toda la información del perfil de emergencia, ya que es una copia exacta del mismo.



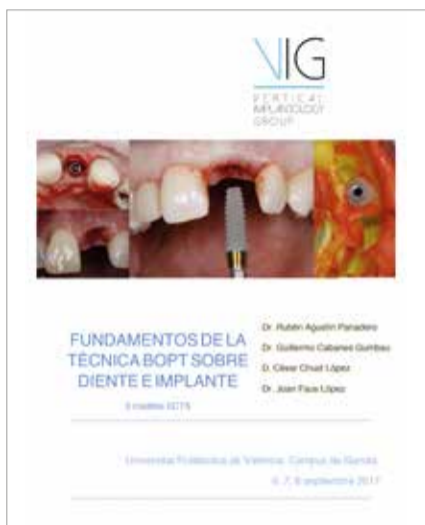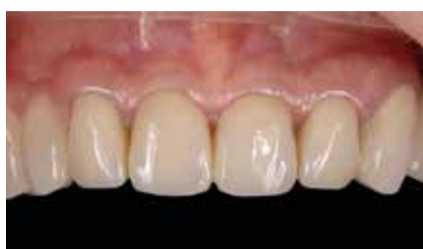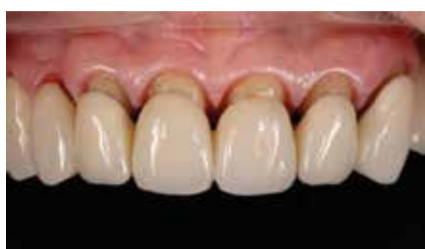Es fundamental utilizar una correcta técnica de impresión que permita la transferencia exacta del estado de los tejidos blandos periimplantarios.



Rehabilitación definitiva en metal-cerámica para atornillar sobre el pilar XA.

Prótesis definitiva atornillada en visión frontal. Podemos observar la salud y la buena calidad del tejido blando alrededor del implante el mismo día de la colocación de la corona definitiva.

EVENTOS



CURSO B.O.P.T.
Universidad politécnica de Valencia - Campus de Gandia, 6-8 de Septiembre 2017

Este curso, impartido por los doctores del grupo VIG (Vertical Implantology Group) a través de clases teóricas y prácticas, tenía el objetivo de analizar detalladamente los fundamentos de la técnica B.O.P.T.



NUEVO PARADIGMA EN PRÓTESIS FIJA
Universidad de Granada, 14-16 de septiembre 2017

Con las ponencias de los doctores Vela y Rodríguez, el primer máster universitario sobre la técnica B.O.P.T. ha explicado con éxito los orígenes de las técnicas de preparación vertical, los aspectos de la colaboración entre clínica y laboratorio, hasta la técnica B.O.P.T. y sus resultados tanto sobre dientes naturales como aplicados a la implantología.



CAMPUS VALORES SEPES
Due Carrare (PD) - 29, 30 de junio, 1 de julio 2017

En los días 29-30 de junio y 1 de julio se han reunido en Due Carrare 26 brillantes odontólogos españoles coordinados por la presidenta de la Comisión VALORES SEPES, la Dra. Beatriz Giménez para el 3º Campus VALORES SEPES. El dr. Ignazio Loi, máximo exponente de la técnica B.O.P.T. ha compartido con el grupo su labor clínica con esta técnica y ha tenido una interesante ponencia ilustrando muchos casos clínicos con seguimiento a largo plazo.



REUNIÓN FORZA DE VENTAS ESPAÑA
Due Carrare, 1 y 2 de septiembre 2017

Como de costumbre, la fuerza de ventas España se ha reunido en las instalaciones de Sweden & Martina después de las vacaciones de verano para actualizarse sobre los nuevos productos para la venta y los instrumentos de marketing recién estrenados. La reunión fue alegrada por la cena del viernes por la noche, una ocasión más para fortalecer nuestro fantástico grupo de trabajo entre música, bailes y comidas de las más ricas.



CONGRESO SECIB

Valencia, 16-18 de noviembre 2017

Mesa redonda con los doctores Ignazio Loi, Roberto Cocchetto, Xavier Vela y Xavier Rodríguez
"Diseños actuales en los pilares sobre implantes".



CONGRESO ODM

Lisboa, 18 de noviembre 2017



CUPÓN DE ABONO GRATUITO A NUMERIUNO ESSE&EMME REVISTA DE NOTICIAS

Después de rellenar el cupón que se encuentra a continuación, enviarlo por e-mail a la dirección info.es@sweden-martina.com, o en un sobre cerrado por correo postal a Sweden & Martina Mediterránea S.L. - Sorolla Center, Oficina 801 - Avda. Cortes Valencianas 58, 8pl, 46015 Valencia, España

NOMBRE _____ APELLIDO _____
 SEGUNDO APELLIDO _____
 DIRECCIÓN _____
 CIUDAD _____ CÓDIGO POSTAL _____
 E-MAIL _____
 TEL _____
 PARTIDA IVA _____
 FIRMA _____

Autorizo el tratamiento de mis datos personales (Ley Orgánica 15/1999).

¿USTED ES YA CLIENTE SWEDEN & MARTINA? SÍ NO

Estoy interesado en:

- recibir la revista
- recibir la newsletter a mi correo electrónico
- recibir visita de un especialista del producto
- visitar la empresa y los departamentos productivos de Sweden & Martina
- publicar un case report en Numeri UNO
- recibir la reseña bibliográfica Científica - Implantología
- recibir la reseña bibliográfica Científica - Implantología Vol. 2
- recibir la reseña bibliográfica Científica - Implantología Vol. 3
- recibir la reseña bibliográfica Científica - Implantología Vol. 4
- recibir la reseña bibliográfica Científica - Implantology Vol. 5 (en inglés)

18° Premium Day

Congreso Internacional de
implanto-prótesis integrada

28-30 junio 2018

Valencia, Palacio de Congresos
Avda Cortes Valencianas 60



28 junio 2018, curso pre-congresual:
Ignazio Loi, Giovanni Zucchelli

PONENTES:

Abundo Roberto
Albalat Salvador
Archanco Sol
Arias Oscar
Cabanes Guillermo
Cannizzaro Gioacchino
Canullo Luigi
Covani Ugo
Csonka Marco
Dalmau Santiago
Del Castillo Salmerón Ramón
Di Felice Antonello
Faus Joan
Ferri Vittorio
García Berta
Gargari Marco
Genovesi Annamaria
Gómez Ferrer Fernando
Guinart Jose Manuel
Laguna Martín

Loi Ignazio
Lorenzo Ramón
Machín Alfredo
Marconcini Simone
Moreno Vazquez José
Peñarrocha Miguel
Pérez Javier
Pradíes Guillermo
Pratico Elio
Rocci Antonio
Rodríguez Xavier
Saavedra Carlos
Setien Eduardo
Torres Eusebio
Vela Xavier
Velarde Rosario
Velasco Eugenio
Vignoletti Fabio
Vila Rafael
Zucchelli Giovanni


sweden & martina

