

NUMERIUNO

LA REVISTA CIENTÍFICA SWEDEN & MARTINA

**PRÓTESIS PARCIAL FIJA
PROVISIONAL SOBRE
IMPLANTES PRAMA**

DRA. BELÉN MORÓN CONEJO

DRA. MARÍA PAZ SALIDO

DR. SANTIAGO BERRENDERO

Caso clínico

ENTREVISTA DOBLE

DR. ION ZABALEGUI

DR. FRANCESCO CAIRO

Simposio Europeo SEPA-SIdP

NOVEDAD DEL MERCADO

PRAMA ENRIQUECE SU GAMA DE

IMPLANTES CORTOS



**DIFERÉNCIATE.
ESCOGE PRAMA.**

ÍNDICE

pág. 04

PROFUNDIZACIÓN

EAO-SEPES Madrid 2017
Prama protagonista
de ponencias y premios

pág. 06

CASE REPORT IMPLANTOLOGÍA

Prótesis parcial fija provisional sobre
implantes PRAMA
Dra. Belén Morón Conejo, Dra. María
Paz Salido, Dr. Santiago Berrendero

pág. 10

CASE REPORT IMPLANTOLOGÍA

Rehabilitación unitaria en zona
estética con implante Prama RF
Dr. Andrea D. Di Domenico

pág. 13

NOVEDADES DEL MERCADO

PRAMA ENRIQUECE SU GAMA DE
IMPLANTES CORTOS
NUEVO IMPLANTE OUTLINE
KIT E.S.T.A.G.
SYRA: AMPLIACIÓN DE LA GAMA

pág. 14

CASE REPORT IMPLANTOLOGÍA

Prama y técnica B.O.P.T.
Dr. Ruggero Bertolini en colaboración
con la Dra. María Granell Ruíz

pág. 20

CASE REPORT IMPLANTOLOGÍA

Comportamiento de
los tejidos blandos alrededor de un
pilar XA en el sector anterior.
A propósito de un caso
Dr. Martín Laguna Martos

pág. 22

CASE REPORT IMPLANTOLOGÍA

Regeneración tisular guiada con
implante en incisivo lateral superior
Dr. Javier Araujo Conde

pág. 27

ESTADO DEL ARTE

Estado del arte de la prótesis en España
August Bruguera

pág. 28

ENTREVISTA DOBLE

Simposio Europeo SEPA-SIdP
Dr. Ion Zabalegui, Dr. Francesco Cairo

REDACCIÓN

"Numeri UNO" esse & emme
revista periódica cuatrimestral
de información, cultura, ciencia,
actualizaciones y noticias sobre
productos de odontología y técnica
dental de Sweden & Martina S.p.A.

Año 4, número 12

abril 2018 / octubre 2018

Editor

Sweden & Martina Mediterránea S.L.

Sorolla Center, Oficina 801

Avda. Cortes Valencianas 58, 8pl

46015-Valencia, España

Tel. +34.96.3525895

info.es@sweden-martina.com

Número gratuito 900993963

www.sweden-martina.com

Coordinación editorial

Marina Mirandola Minuzzi

mminuzzi@sweden-martina.com

Lorraine Bettin

lbettin@sweden-martina.com

Directora científica

Glorianna Zangiacomi

Impresión

Sherpa Print, S.L.

C/ Teixidors. 10 Oficina 2

46900 Torrente (Valencia)

www.sherpaprint.com

Redacción y propiedad

Sweden & Martina S.p.A.

Via Veneto, 10

35020 Due Carrare PD Italia

Tel. +39 049 91.24.300

Fax +39 049 91.24.290

Depósito Legal

nº 2140 del 15/05/2008

Generalitat Valenciana


nº V-2657-2013

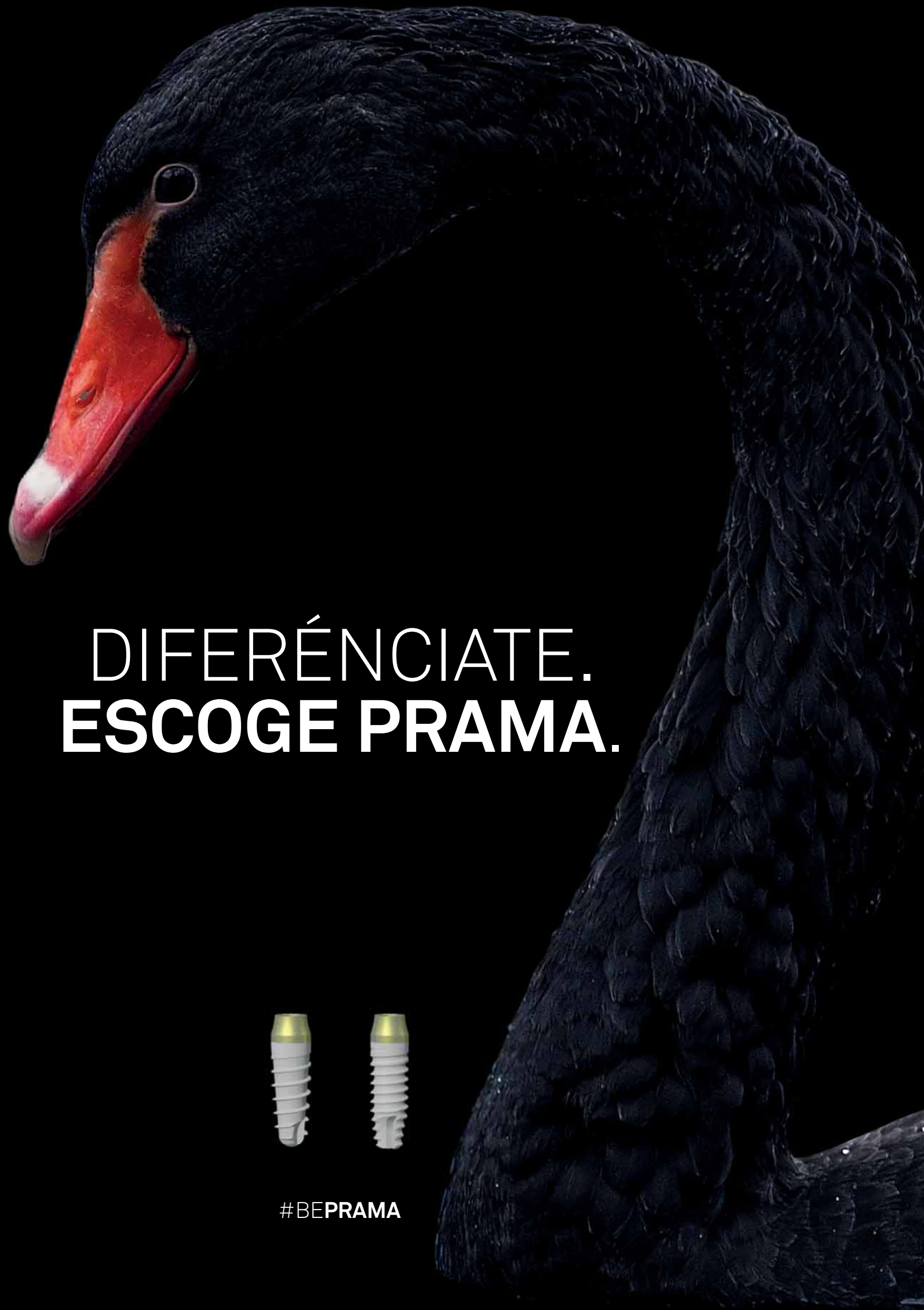ISSN 2340-8065

Los textos de los artículos, aunque
cuidados con una atención
escrupulosa, no pueden comportar
la responsabilidad específica de
cualquier inexactitud o errores, y
Sweden & Martina no puede garantizar
la integridad y exactitud de los mismos.
Se recuerda que la información se
proporciona únicamente con fines
informativos: no sustituyen una
evaluación dental del caso individual.
Todos los contenidos de NumeriUno
están protegidos por derechos de
autor. Sweden & Martina se exime de
cualquier responsabilidad por el uso
por parte de terceros de este trabajo.

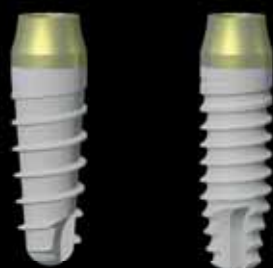HAN COLABORADO EN ESTE NÚMERO:

Araujo Conde Javier, Berrendero Santiago, Bertolini Ruggero, Bettin Lorraine, Bozza Silvia, Brigo Emanuele, Bruguera August, Cairo Francesco, Costa Susana, Cuccarolo Silvia, Di Domenico Andrea, Duran Moruno Raquel, Ferri Vittorio, González García José Antonio, Mancino Rosaria, Laguna Martos Martín, Mirandola Minuzzi Marina, Morón Conejo Belén, Ottogalli Davide, Parente Gianfranco, Salido María Paz, Zabalegui Ion, Zangiacomi Glorianna.


sweden & martina



DIFERÉNCIATE.
ESCOGE PRAMA.



#BEPRAMA

EAO-SEPES Madrid 2017: Prama protagonista de ponencias y premios



Tras tres años de experiencia clínica un escenario internacional como el EAO confirma los diferentes usos del implante Prama.

Jueves 5 de octubre
Dr. Ignazio Loi

“B.O.P.T.: innovative techniques on natural teeth and implants”

500 implantólogos capturados por la génesis del implante PRAMA y por la experiencia clínica inherente al diseño de su peculiar cuello convergente. El público, que ha llenado la sala durante la ponencia de dos horas del Dr. Loi, ha apreciado también la parte dedicada a las ventajas del implante Prama y a los casos que demuestran una gestión sencilla de situaciones clínicas que, con otros tipos de implantes, hubieran requerido regeneraciones óseas y/o del tejido.



Profesora
Berta García Mira

“The clinical and radiographic outcome of PRAMA implants and B.O.P.T. crowns placed with guided surgery and immediate non-functional loading”

Primer premio EAO-SEPES para el mejor trabajo clínico entregado a la Profesora Berta García Mira por su estudio sobre los implantes Prama introducidos con cirugía guiada y con carga inmediata con coronas B.O.P.T. no funcionalizadas. La Profesora García Mira ha explicado largo y tendido los beneficios del Prama introducido con protocolo asistido con ordenador, ilustrando los resultados de diferentes casos a los 12 meses, incluyendo coronas individuales en una zona estética.



EAO
EUROPEAN ASSOCIATION FOR OSSEOINTEGRATION
CONGRESS

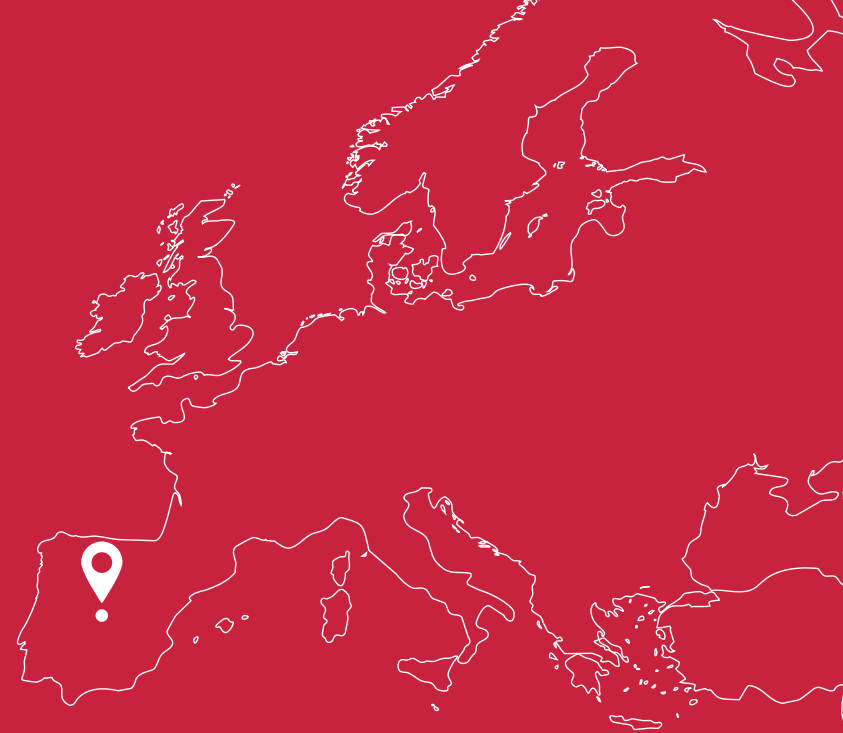**JOINT
MEETING**

SEPESES

Sociedad Española de Prótesis
Estomatológica y Estética

26TH ANNUAL SCIENTIFIC MEETING
OF THE EUROPEAN
ASSOCIATION
FOR OSTEOINTEGRATION

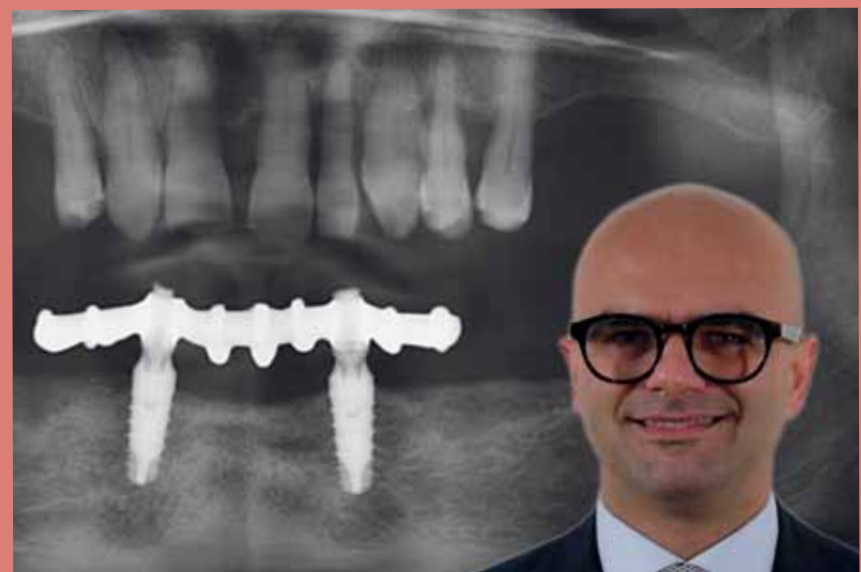47 CONGRESO ANUAL
DE LA SOCIEDAD
ESPAÑOLA DE PRÓTESIS
ESTOMATOLÓGICA Y ESTÉTICA



Viernes 6 de octubre
Dr. Xavier Vela Nebot

**“How to choose the proper
connection and abutment”**

El Dr. Xavier Vela ha compartido la tarima con el Prof. João Caramês llevando a cabo un interesante debate sobre los criterios de selección de la conexión implantaria más apropiada y sobre la posibilidad de emplear o no el abutment protésico. Su ponencia puso de manifiesto las ventajas procedentes del empleo de implantes con conexión Collex combinada con los pilares XA, que se caracterizan por una superficie con micro-rayas en la base que, junto con el protocolo One-Abutment-One-Time, permite obtener una migración coronal de los tejidos blandos y, por tanto, un apoyo a los tejidos duros que garantizará su estabilidad en el tiempo. El Dr. Vela entusiasmó y convenció al público y al presidente de la sesión, el Prof. Bjarni Pjetursson, que quedaron anonadados por el potencial de esta línea protésica.




Viernes 6 de octubre
Dr. Matteo Lazzarini

**“Immediate loading of two
flapless placed mandibular
implants supporting
cross-arch fixed prostheses
- a 5-year follow-up prospective
single cohort study”**

La posibilidad de rehabilitar algunas categorías de pacientes a través del uso de solo 2 implantes Prama como soporte de una prótesis en toda la arcada ha sido el objeto de la ponencia del Dr. Lazzarini, que ha demostrado que el protocolo innovador Fixed-on-Two constituye una opción terapéutica fiable y mínimamente invasiva que en situaciones clínicas y sociales determinadas puede marcar la diferencia en cuanto al resultado final y al grado de satisfacción del paciente. Y es, precisamente, la satisfacción del paciente y de sus necesidades clínicas y sobre todo humanas el punto clave de la técnica Fixed-on-Two. Un aplauso unívoco al final de la ponencia ha demostrado que el público y el presidente de la sesión han comprendido perfectamente el potencial del protocolo ideado por el Prof. Gioacchino Cannizzaro y por su equipo del que forma parte el mismo Dr. Lazzarini.





PRÓTESIS PARCIAL FIJA PROVISIONAL SOBRE IMPLANTES PRAMA

Estudio del cambio volumétrico tridimensional de los tejidos periimplantarios



DRA. BELÉN MORÓN CONEJO

Graduada en Odontología por la Universidad Complutense de Madrid. Alumna del Máster en Universitario en Ciencias Odontológicas por la Universidad Complutense de Madrid. Profesora Colaboradora en Práctica Externa del Departamento de Odontología Conservadora y Prótesis UCM.



DRA. MARÍA PAZ SALIDO

Licenciada en Odontología por la Universidad Complutense de Madrid. Doctora en Odontología por la Universidad Complutense de Madrid. Magister Universitario en Prótesis Bucofacial por la Universidad Complutense de Madrid. Profesora Contratada Doctora de la Facultad de Odontología de la Universidad Complutense de Madrid. Profesora del Máster en Odontología Restauradora Basada en las Nuevas Tecnologías de la UCM. Miembro del Grupo de Investigación Complutense "Análisis de Técnicas, Material e Instrumental Aplicado a la Odontología Digital y Procedimientos CAD/CAM".



DR. SANTIAGO BERRENDERO

Licenciado en Odontología por la Universidad Complutense de Madrid. Doctor en Odontología por la Universidad Complutense de Madrid. Máster en Prótesis Bucofacial y Oclusión por la Universidad Complutense de Madrid. Magister Universitario en Ciencias Odontológicas por la Universidad Complutense de Madrid. Experto en Periodoncia por la Universidad Rey Juan Carlos. Profesor Colaborador Honorífico del Departamento de Odontología Conservadora y Prótesis UCM. Profesor Colaborador del Máster en Odontología Restauradora basada en nuevas Tecnologías UCM.

Paciente de 32 años sin antecedentes médicos de interés y fumador de más de 20 cigarrillos diarios. Acude a la clínica para recuperar la salud y la función masticatoria reponiendo los dientes perdidos.

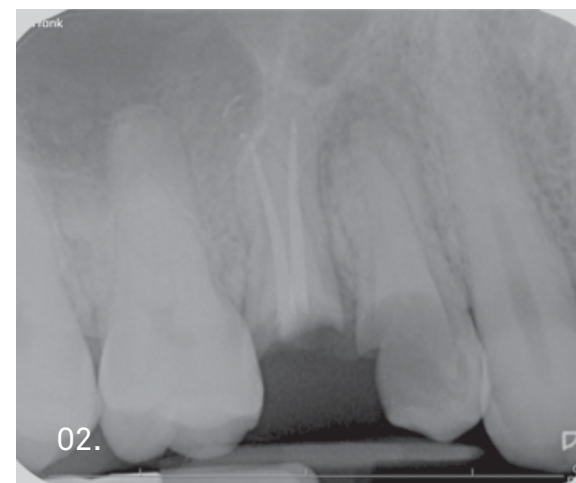
En la exploración clínica del cuadrante de interés, podemos observar la presencia de restos radiculares en posición del 15, así como una fractura coronaria de la cúspide vestibular en el 14.

Cabe destacar la presencia de grandes cúmulos de placa generalizados e inflamación gingival generalizada (Fig. 1).

En la radiografía periapical (Fig. 2) se confirma el mal pronóstico de estos dientes, por lo que se decide realizar la extracción de los mismos (Fig. 3).

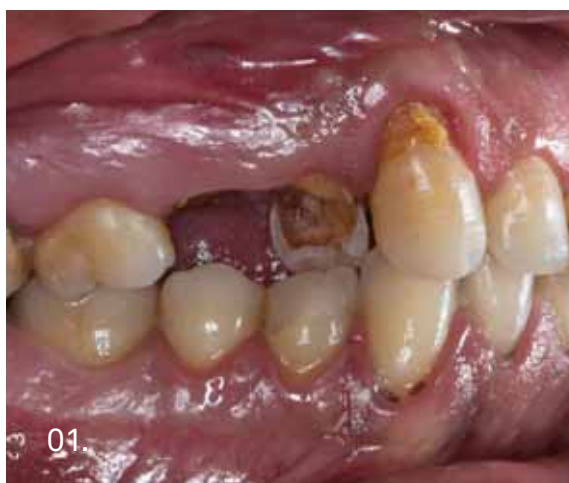

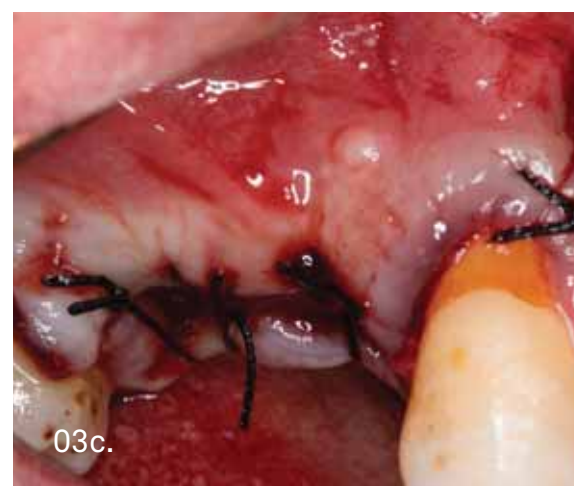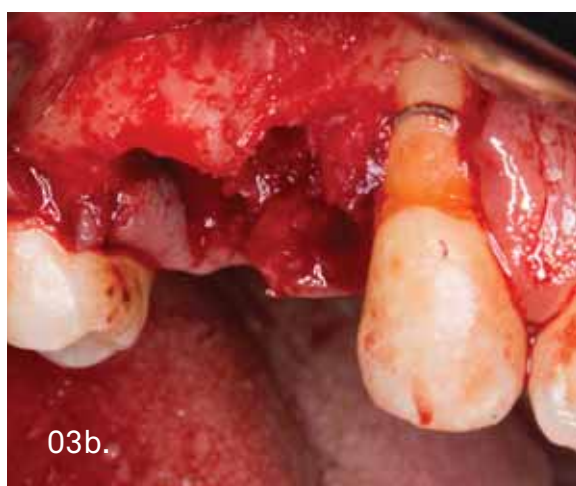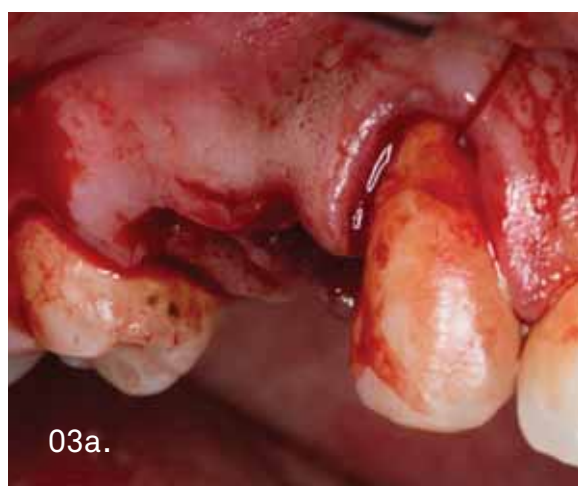Imagen intraoral lateral derecha en oclusión.



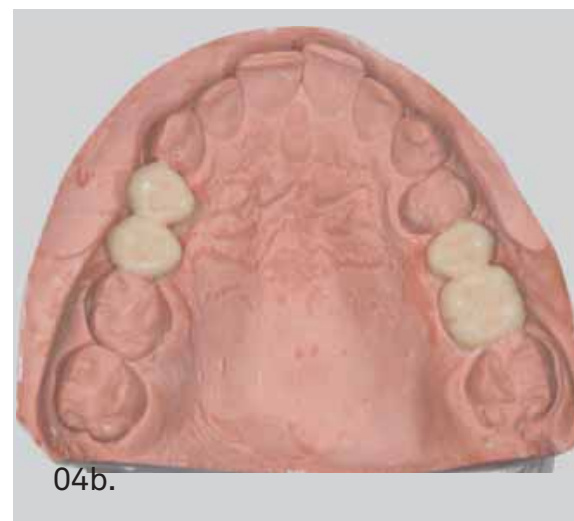
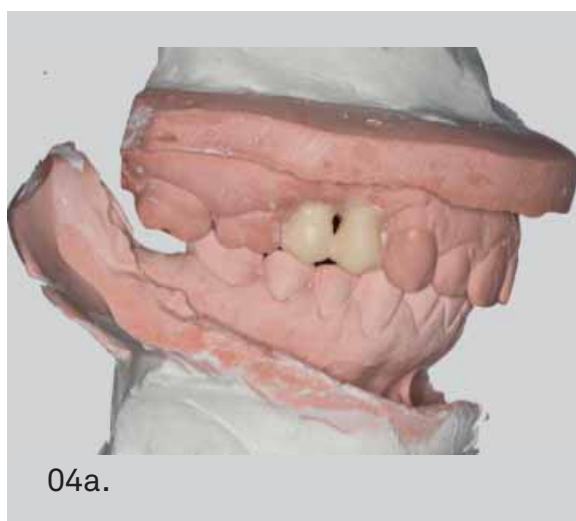
Radiografía periapical del primer sextante.



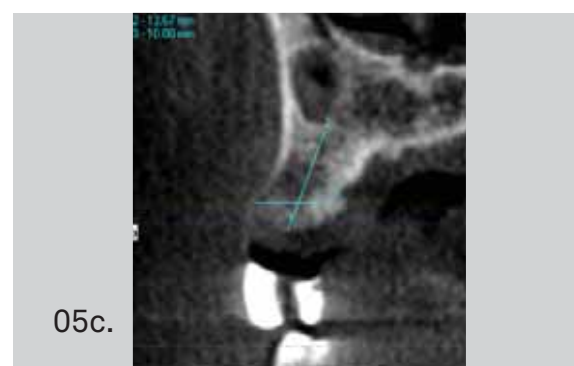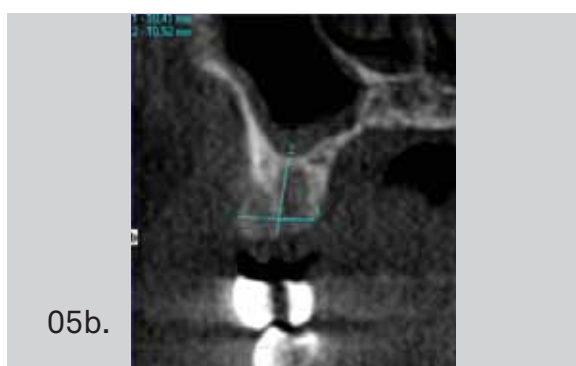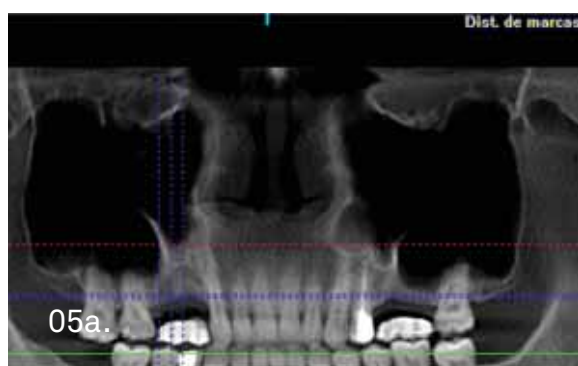Extracción quirúrgica del 14 y 15: a. Colgajo; b. Regularización del tabique interdental; c. Sutura 4/0.

Para valorar la restauración de la brecha mediante prótesis fija, se realizó un encerado diagnóstico sobre los modelos de estudio (Fig. 4). El paciente presenta, en sentido mesiodistal, una brecha derecha de 15 mm. Además, aprovechamos este encerado para realizar una férula radiológica con bario y así poder hacer el estudio radiológico mediante CBCT para valorar la colocación implantes.

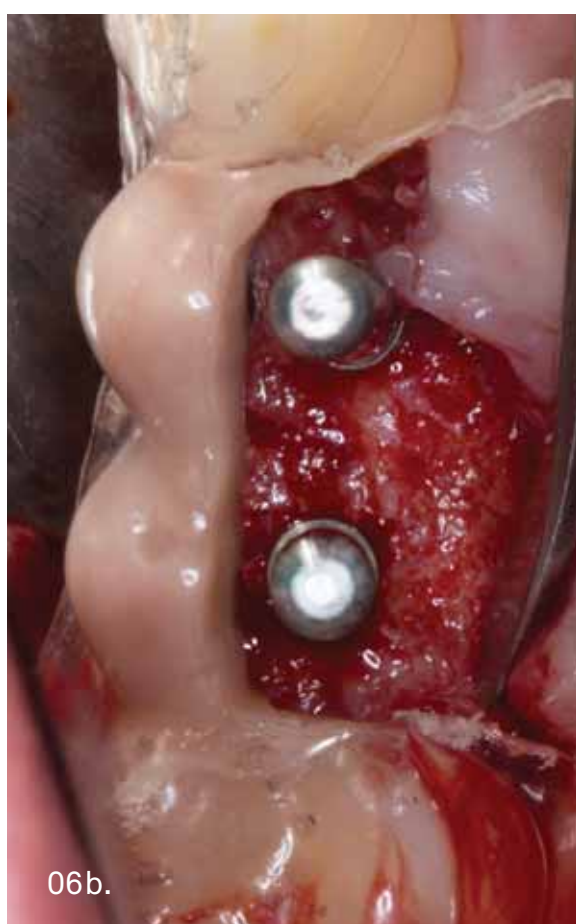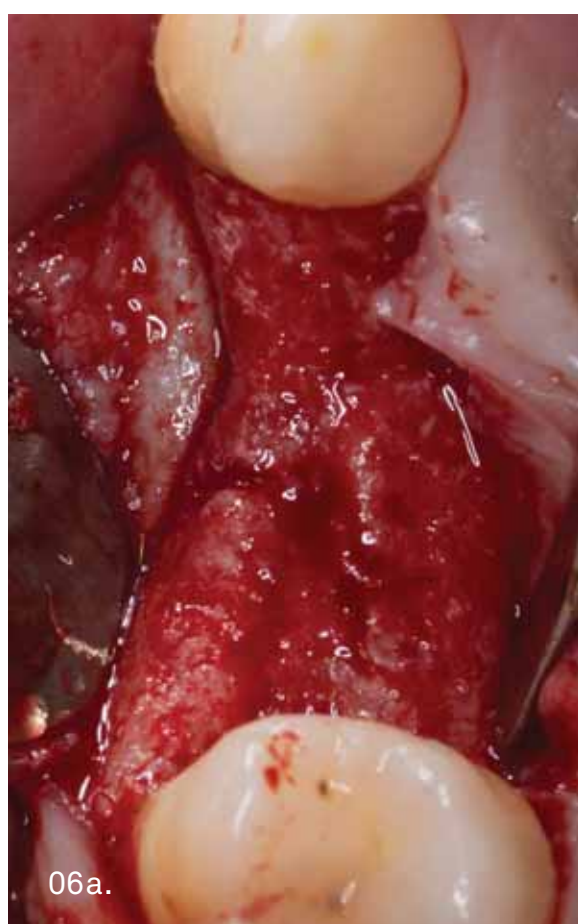
En el CBCT, podemos observar que en posición del 15 la altura de la cresta ósea es de 10,52 mm y la anchura de 10,41 mm. En posición del 14, la altura es de 13,67 mm y la anchura de 10 mm, por lo que encontramos en ambos cortes una altura, anchura y calidad ósea adecuada para la colocación de implantes sin invadir el seno maxilar^{1,2} (Fig. 5).



Encerado diagnóstico sobre el modelo de estudio (a y b).



Tomografía axial computerizada de haz cónico: a. Visión panorámica; b. Corte en posición 15; c. Corte en posición 14.



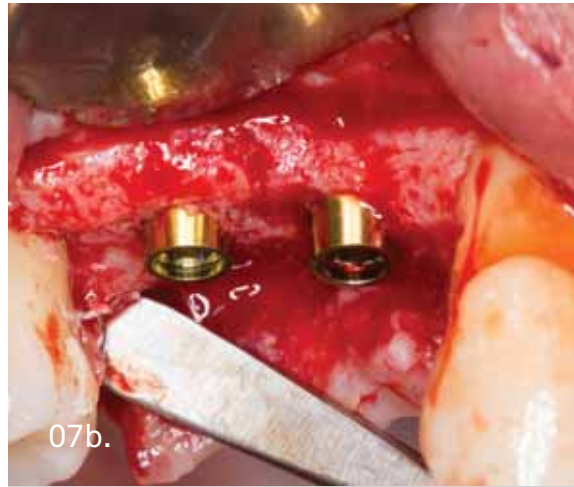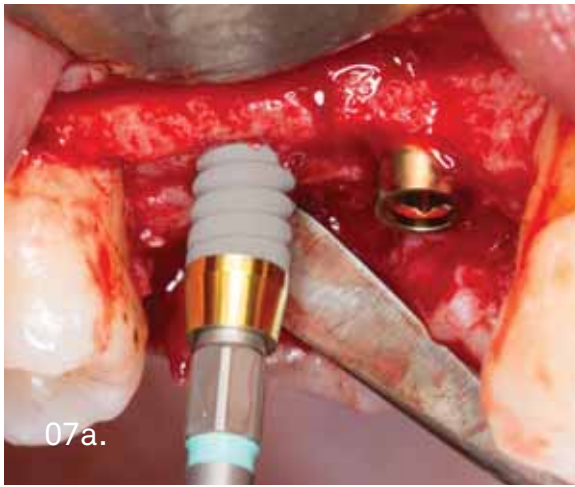
Inserción de los implantes dentales: a. Detalle de la cresta alveolar; b. Férula radiográfica con pins de posicionamiento.

Para reponer los dientes 14 y 15, se seleccionaron los implantes PRAMA de Sweden & Martina cuyo diseño se basa en la técnica de preparación biológicamente orientada (B.O.P.T.)³, esta técnica, sin línea de terminación, busca una interacción entre la preparación, la restauración y los tejidos blandos, permitiendo a estos últimos adaptarse a las nuevas formas.

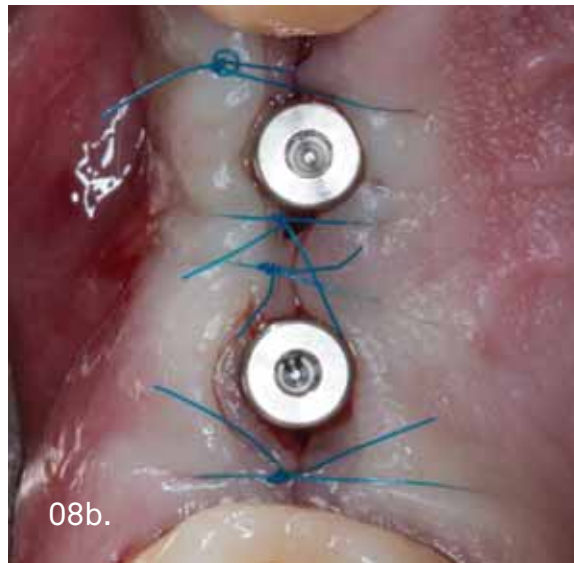
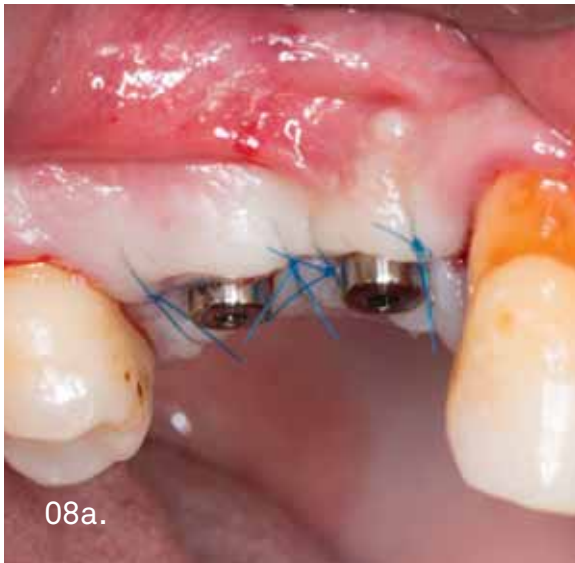Las ventajas de esta técnica son: una mayor conservación de estructura dentaria, rediseñar el perfil de emergencia, modificar el margen gingival apical o coronalmente y el aumento del grosor gingival con una gran estabilidad^{3,4}.

Las restauraciones utilizadas en esta técnica presentan un componente angular a nivel cervical de 45° que permite guiar al tejido gingival y adaptarse a la nueva forma y contorno de la restauración.

Por ello, esta técnica de preparación es dinámica pudiendo controlar y definir el margen gingival dentro del surco gingival, con un nuevo perfil de emergencia siempre que no se invada el ancho biológico.



Detalles de la colocación de los implantes (a y b).

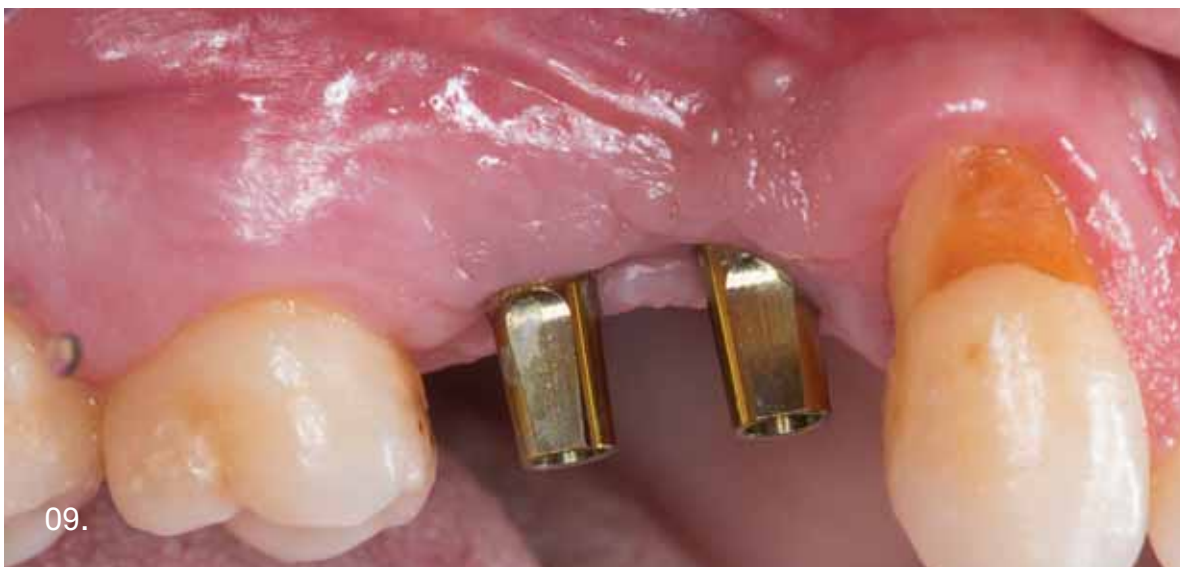

Implantes PRAMA en 14 y 15 con los tapones de cicatrización: a. Vista lateral; b. Vista oclusal.

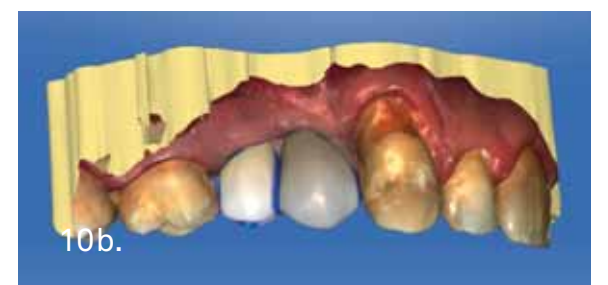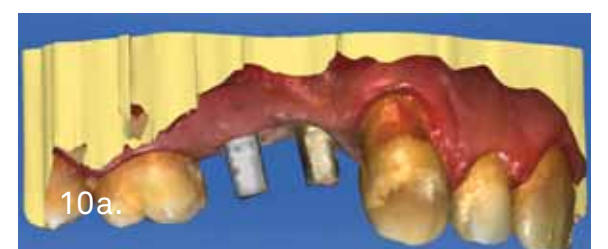Todos estos conceptos sobre B.O.P.T. se aplican también a los implantes dentales y al diseño de pilares sin línea de terminación⁵. Los pilares de esta técnica tienen una anchura reducida que da lugar a un espacio que será ocupado por un tejido gingival de mayor grosor que promueve la estabilización y adaptación al perfil de emergencia de las restauraciones^{6,7}.

En este caso, se colocaron dos implantes PRAMA (Sweden & Martina) de 3,8x10 mm con la ayuda de una férula quirúrgica (Fig. 6). La distancia final entre los implantes fue de 4 mm, y de 3 mm respecto a los dientes (Fig. 7). El torque final de inserción de los implantes fue de 35 N, se colocaron dos tapones de cicatrización y se utilizó sutura de 5/0 (Fig. 8). Como medicación postquirúrgica se le prescribió Amoxicilina 750mg cada 8 horas durante 1 semana e ibuprofeno cada 8 horas si presentase dolor. Hay que esperar, al menos, 3 meses para cargar protésicamente los implantes.

Transcurridos 4 meses desde la inserción de los implantes, se decidió colocar un puente provisional para el modelado de los tejidos periimplantarios. Este provisional fue confeccionado con flujo digital completo mediante un sistema "chairside". Para ello, se instalaron pilares definitivos rectos tipo PRAMA en 14 y 15, con un torque de 25 Ncm (Fig. 9).



Pilares rectos PRAMA definitivos en 14 y 15.



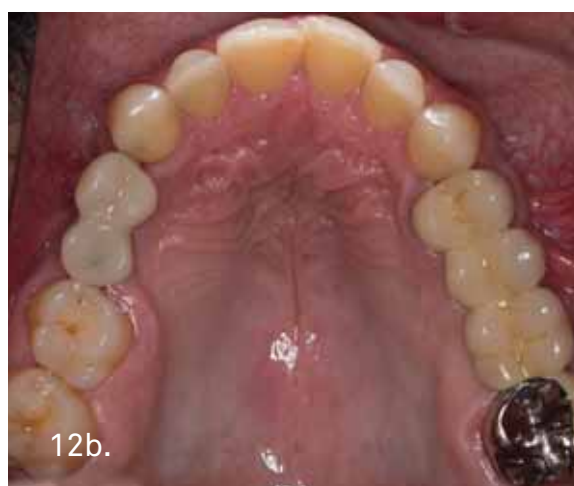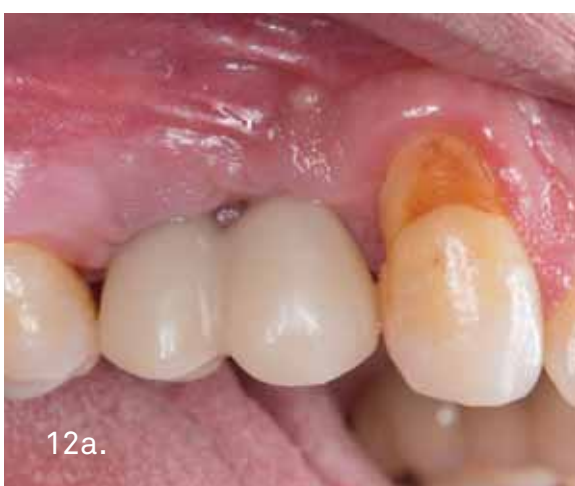Restauración: a. Impresión digital; b. Diseño digital



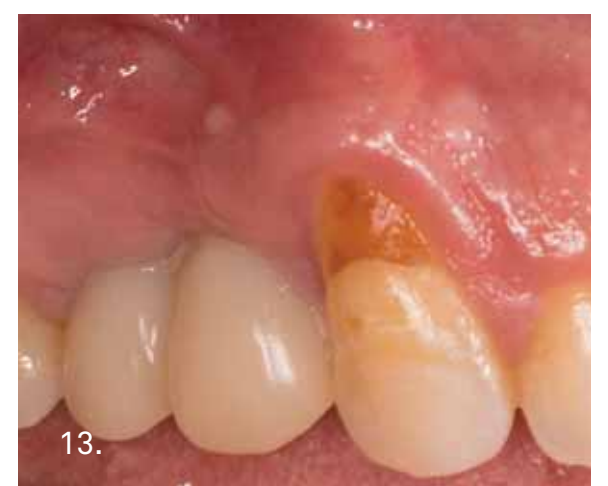Restauración en PMMA fresada.

A continuación se tomó la impresión digital y sobre el archivo obtenido, se diseñó el puente con un perfil de emergencia gingival de 45°, con el fin de dar soporte a los tejidos blandos periimplantarios, siguiendo la filosofía de preparación biológicamente orientada (Fig. 10).

Una vez finalizado el diseño, se fresó en clínica la restauración en un bloque PMMA, compatible con el sistema de "chairside" utilizado (Fig. 11). El puente obtenido se pulió para obtener una superficie lisa y sin irregularidades, sobre el cual fuesen conformándose los tejidos gingivales.



Puente provisional en el momento de su cementación: a. Vista lateral en la que puede observarse la ausencia de papilas; b. Vista oclusal.

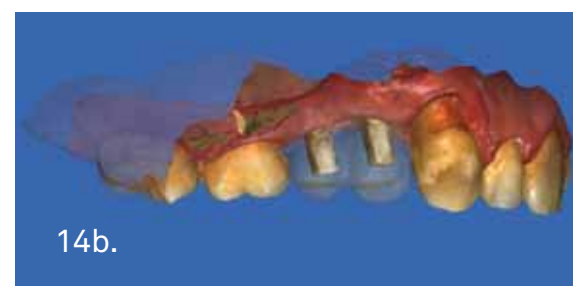
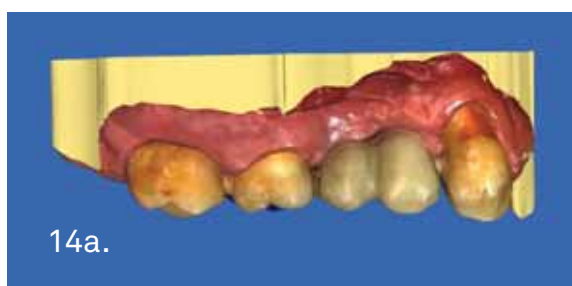
Evaluación a los 4 meses de los tejidos blandos periimplantarios.

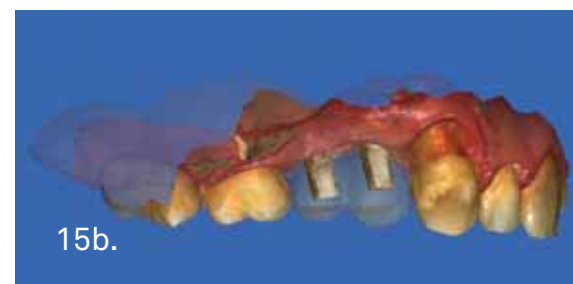
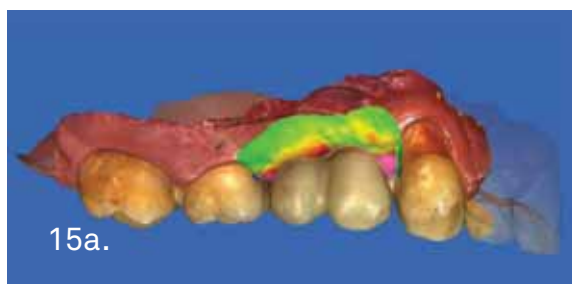
Previo al cementado se comprobó que el ajuste a los pilares, los puntos de contacto y la oclusión fueran correctas y se cementó con el cemento Stone P Free de la casa Sweden & Martina (Fig. 12).

Uno de los objetivos que nos planteamos en este caso, fue cuantificar los posibles cambios que se produjeran en los tejidos, transcurridos 4 meses de la colocación de las prótesis (Fig. 13). Para ello, utilizamos un software que realiza el algoritmo best-fit de archivos STL (standard triangle language) obtenidos mediante el escaneado digital intraoral^{8,9}. Por lo tanto, se realizó el escaneado de los tejidos periimplantarios antes del cementado de la restauración, inmediatamente cementada la prótesis y transcurridos 4 meses desde la cementación¹⁰. De esa forma, pudimos cuantificar los cambios producidos a lo largo del tiempo en los tejidos blandos circundantes a la prótesis (Fig. 14).

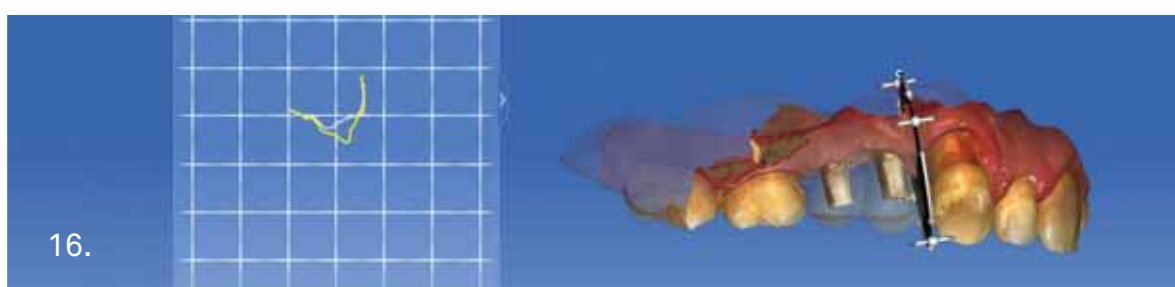
En superposición de los archivos son analizadas en las figuras 15 y 16, donde se puede observar como los tejidos se han modificado. El color rosa marca las zonas de aumento de más de 1mm, la roja las zonas de 1mm, el amarillo de 0,5mm y el verde lo que se ha mantenido igual entre el la medida basal y el seguimiento a los 4 meses. Podemos ver cómo ha habido un aumento generalizado de los tejidos periimplantarios alrededor de las coronas provisionales (zonas rojas y rosas), especialmente a nivel de las papilas. El máximo aumento se ha obtenido por vestibular de la papila mesial del 14 con un aumento de 1,37 mm. El aumento medio es de 1,28 mm en toda la superficie seleccionada. Como conclusión podemos decir que, la rehabilitación provisional sobre los implantes PRAMA (Sweden & Martina) permite manejar los tejidos periimplantarios generando un aumento de los mismos, especialmente a nivel de las papilas, tal y como se describe en la literatura^{3,4,6,10}. Esto puede ser muy interesante en casos con alto requerimiento estético para conformar un perfil de tejidos blandos adecuado que pueda ser replicado posteriormente con la rehabilitación definitiva.



Archivos STL: a. Trascorridos 4 meses de la cementación del provisional. b. Superposición de los archivos (inicial y tras 4 meses) con software de medición de volúmenes.




Cambios de volumen y distancia en los tejidos periimplantarios en la superposición de archivos: a. Cambios en vestibular; b. Cambios en lingual.



Corte transversal a nivel de la papila mesial donde se evidencia la zona de máximo aumento (1,37 mm). Zona basal en azul y seguimiento a los 4 meses en amarillo.

BIBLIOGRAFÍA

1. Rahpeyma A et al. *Open sinus lift surgery and the importance of preoperative Cone-Beam Computed Tomography Scan: a review.* J Int Oral Health. 2015; 7(9):127-133
2. Danesh-Sani SA, Lomer PM, Wallace SS. *A comprehensive clinical review of maxillary sinus floor elevation: anatomy, techniques, biomaterials and complications.* Br J Oral Maxillofacial Surg. 2016; 54(7): 724-30.
3. Loi I, Di Felice A. *Biologically oriented preparation technique (BOPT): a new approach for prosthetic restoration of periodontally healthy teeth.* Eur J Esthet Dent. 2013 Spring; 8(1): 10-23.
4. Agustín-Panadero R, Solá-Ruiz MF, Chust C, Ferreiroa A. *Fixed dental prostheses with vertical tooth preparations without finish lines: A report of two patients.* The Journal of prosthetic dentistry. 2016;115(5):520-526.
5. Di Felice A. *Bioesthetic integration: factors in implant crowns.* Journal of Cosmetic Dentistry. 2015; 31(3): 64-74.
6. Rancitelli D, Poli PP, Cicciù M, Lini F, Roncucci R, Cervino G, Maiorana C. *Soft-Tissue Enhancement Combined With Biologically Oriented Preparation Technique to Correct Volumetric Bone Defects: A Clinical Case Report.* J Oral Implantol. 2017;43(4):307-313.
7. Solá-Ruiz MF, Del Rio Highsmith J, Labaig-Rueda C, Agustín-Panadero R. *Biologically oriented preparation technique (BOPT) for implant-supported fixed prostheses.* J Clin Exp Dent. 1 de abril de 2017;9(4):e603-7.
8. Mehl A, Koch R, Zaruba M, Ender A. *3D monitoring and quality control using intraoral optical camera systems.* International Journal of Computerized Dentistry 2013; 16: 23-36.
9. Zaruba M, Ender A, Mehl A. *New applications for three-dimensional follow-up and quality control using optical impression system and OraCheck.* International Journal of Computerized Dentistry 2014; 17(1): 53-64.
10. Agustín-Panadero R, Ferreiroa A, Pascual-Moscardó A, Fons-Font A, Solá-Ruiz MF. *In vivo evaluation of three-dimensional of volumetric changes using a CAD/CAM chair-side system: Technical procedure.* J Clin Exp Dent. 2017;9(3):e489-93.



REHABILITACIÓN UNITARIA EN ZONA ESTÉTICA CON IMPLANTE PRAMA RF



DR. ANDREA D. DI DOMENICO

Licenciado en Odontología y Prótesis Dental en la Università degli Studi di Roma "Tor Vergata". Práctica privada en Cava De' Tirreni, Salerno.

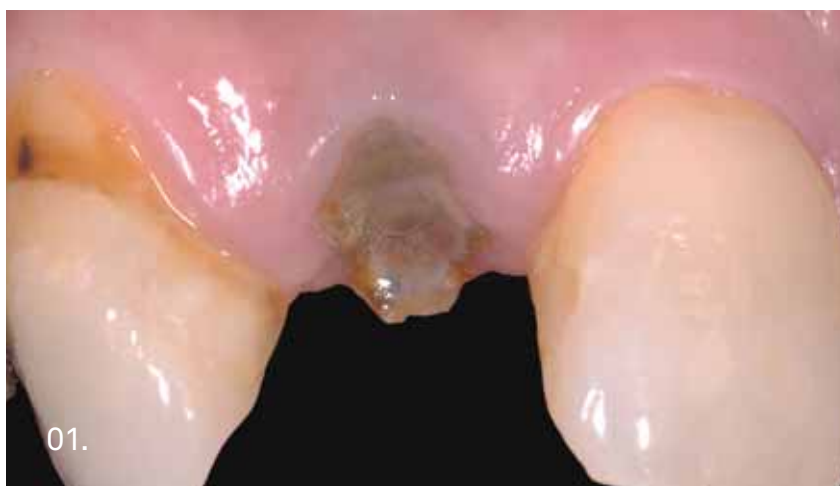INTRODUCCIÓN

Prama permite solucionar casos complejos y simples, llegando siempre a resultados estéticos y funcionales de altísimo nivel, incluso cuando el paciente no se cuida y su higiene es escasa. La calidad de los tejidos blandos y el mantenimiento óseo alrededor del implante Prama resultan evidentes ya en las primeras semanas después de la cirugía, llegando a una situación estable y predecible en el tiempo.

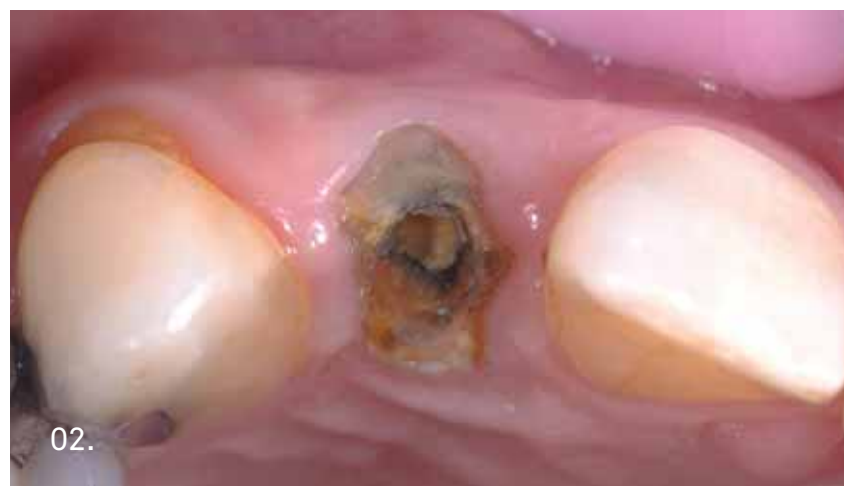CASO CLÍNICO

Paciente mujer, de 36 años. De la observación clínica se desprende la fractura del elemento 1.2 con segmento radicular in situ. A pesar de una escasa higiene oral y de un descuido evidente de toda la arcada, los tejidos rosa están en buen estado y los elementos residuales presentan sondeo fisiológico y buena unión periodontal.

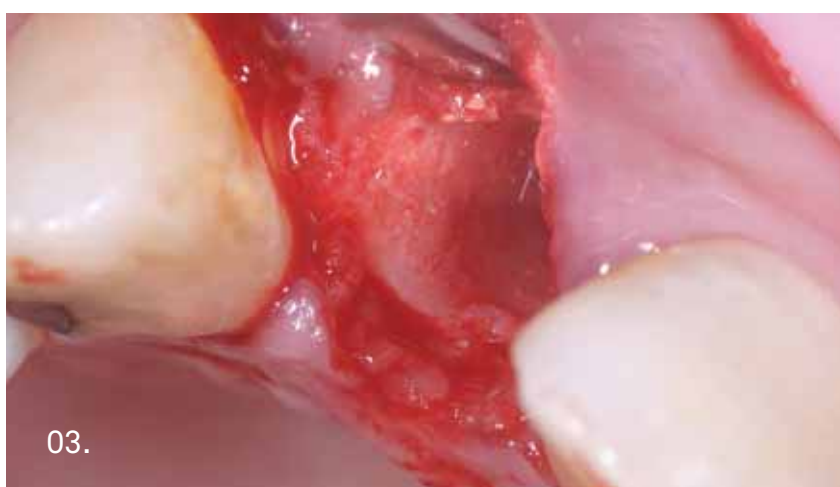Se decide posicionar un implante Prama RF 3.8x11.5 mm en la zona post-extracción aplicando carga inmediata.



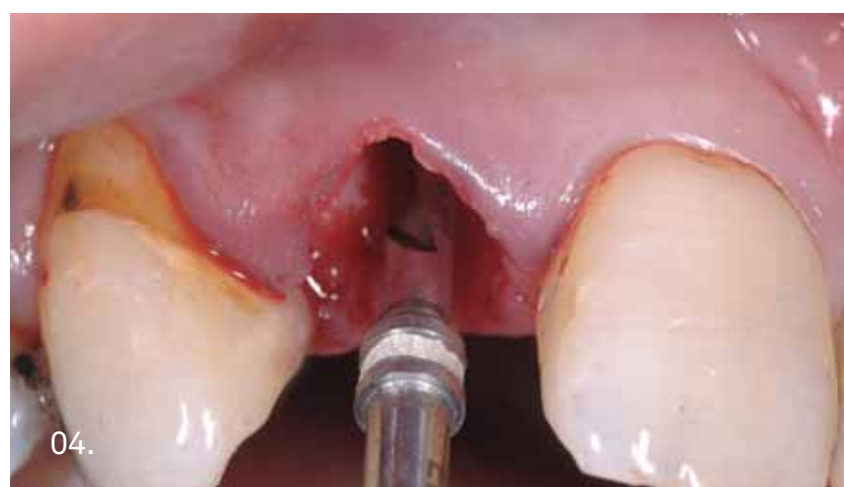01. Visión frontal del elemento 1.2. Se observa el residuo radicular y un buen estado de salud de los tejidos colindantes.



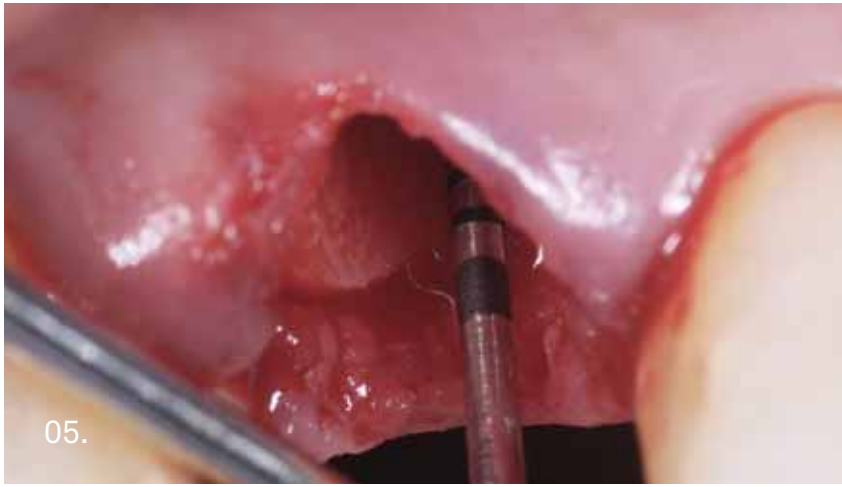02. Visión oclusal del fragmento radicular y del espesor de los tejidos vestibulares.



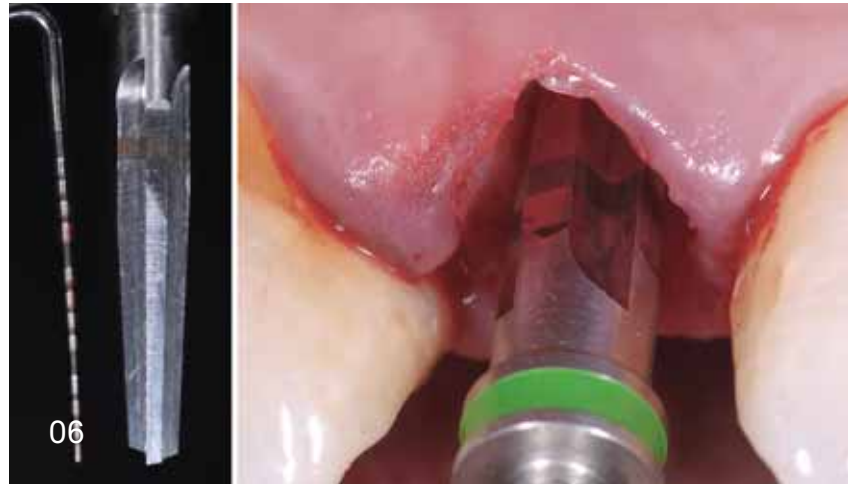
03. Nótese con finalidad didáctica el pico óseo distal y la pared ósea vestibular.



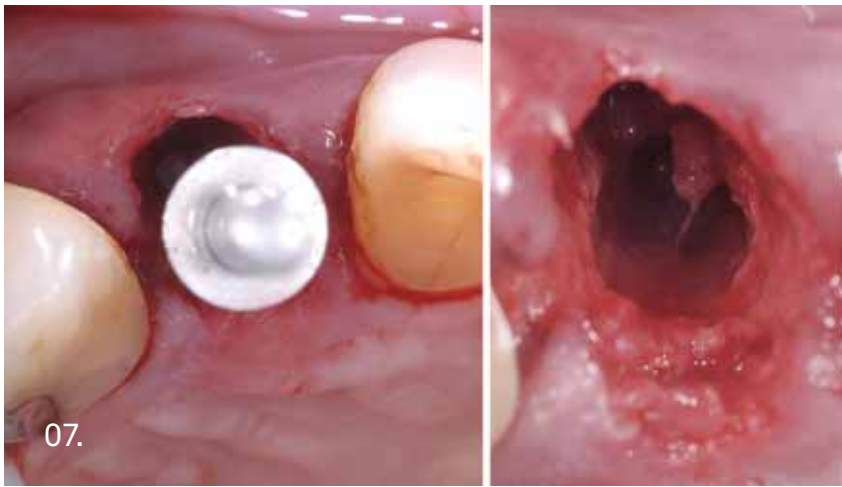
04. Fresa piloto en el alvéolo post-extracción: tras emplear la fresa cortical en la pared palatal se procede con la fresa piloto. La preparación es de 14 mm con la finalidad de posicionar el plato del implante aproximadamente en la altura de los picos óseos mesial y distal y sumergir el cuello UTM de unos 2.8 mm en la superficie alveolar.



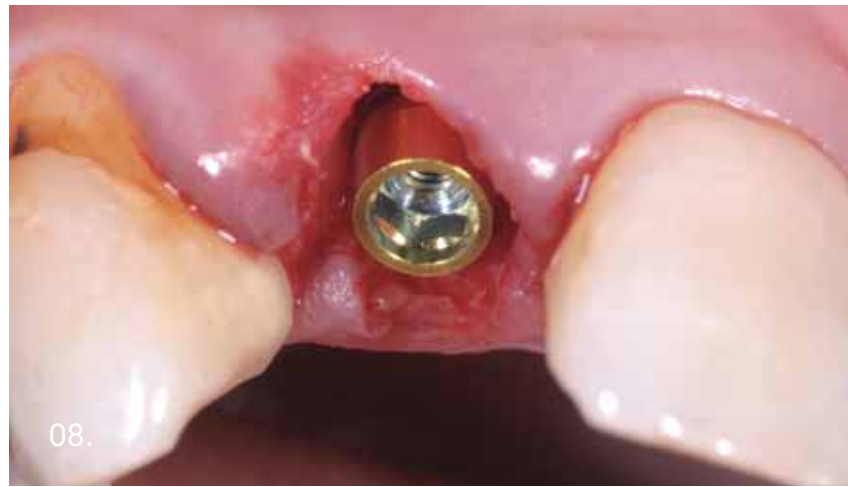05. El sondeo confirma el ápice de la preparación a 14 mm del pico óseo distal.



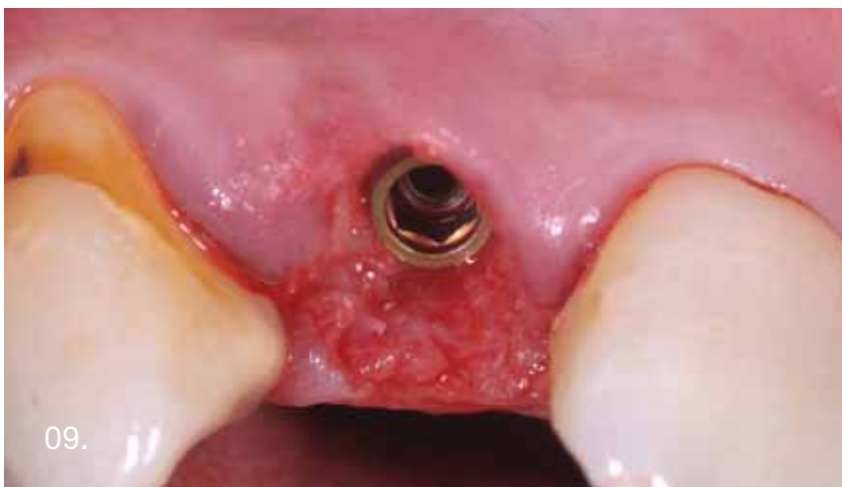06. La fresa calibrada de 15 mm para el implante Prama RF de 3.8 alisa el alvéolo del implante por un largo de 14 mm.



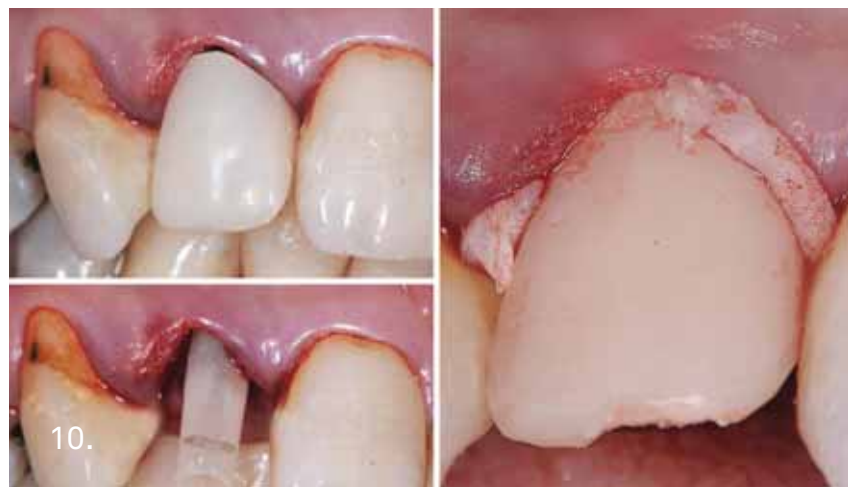07. La fresa *in situ* evidencia el eje del implante con emergencia palatal. Destaca el nuevo alvéolo del implante alisado en posición palatal.



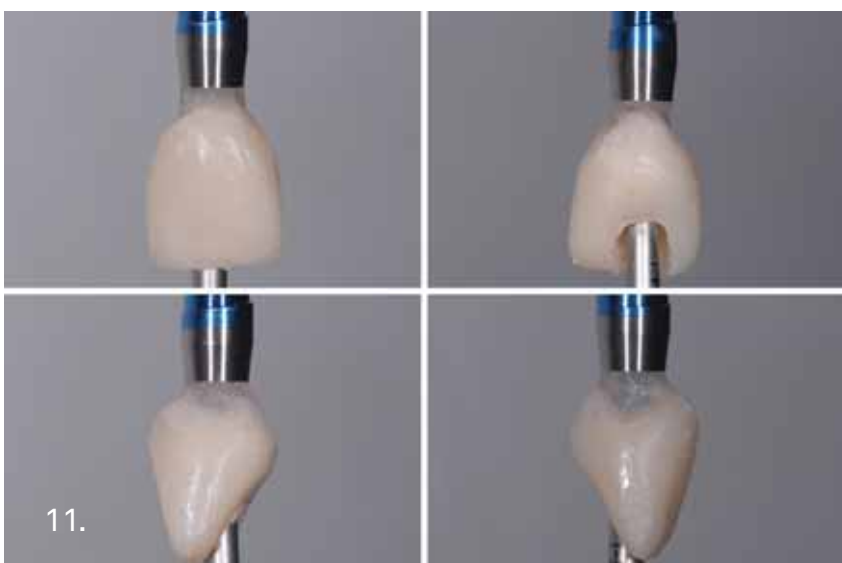
08. Con el driver Easy Insert para contra-ángulo se posiciona el implante PRAMA RF en su alvéolo.



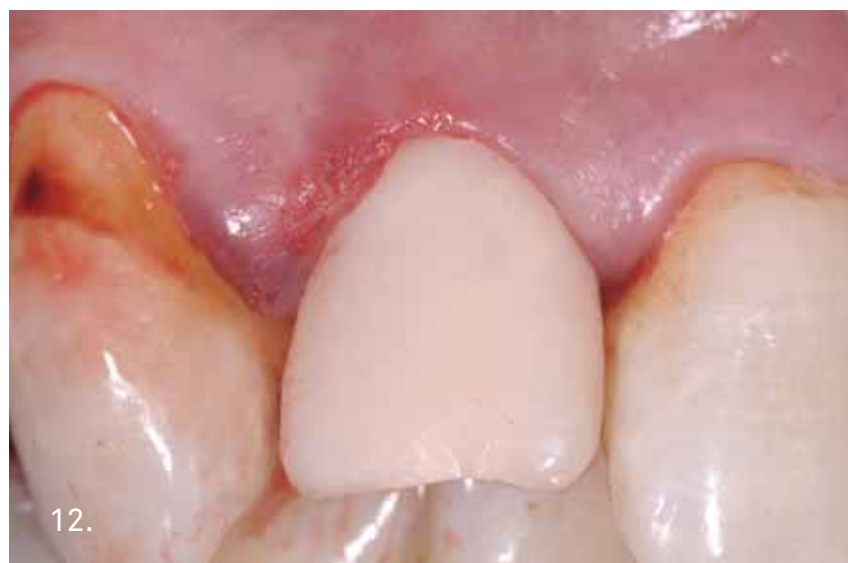09. Como programado, para garantizar una buena cicatrización de los tejidos peri-implantarios, se posiciona con carraca manual el plato del implante en proximidad de los picos mesio-distales. El torque alcanzado durante el atornillado es 60 Ncm y permite seguir con las fases de carga inmediata.



10. Se prueba la cofia provisional *in situ*. Se posiciona un pilar provisional recto de resina REEF y se adapta en altura para evitar el contacto oclusal. Se rebasa el elemento provisional con resina REEF Sweden & Martina en el pilar atornillado.



11. Se acaba y se abrillanta el provisional atornillado modelando sus perfiles anatómicos para sostener y acondicionar los volúmenes gingivales de manera correcta.



12. Se posiciona en sede 1.2 el provisional acabado y se desvincula de la oclusión para evitar cargas anómalas.

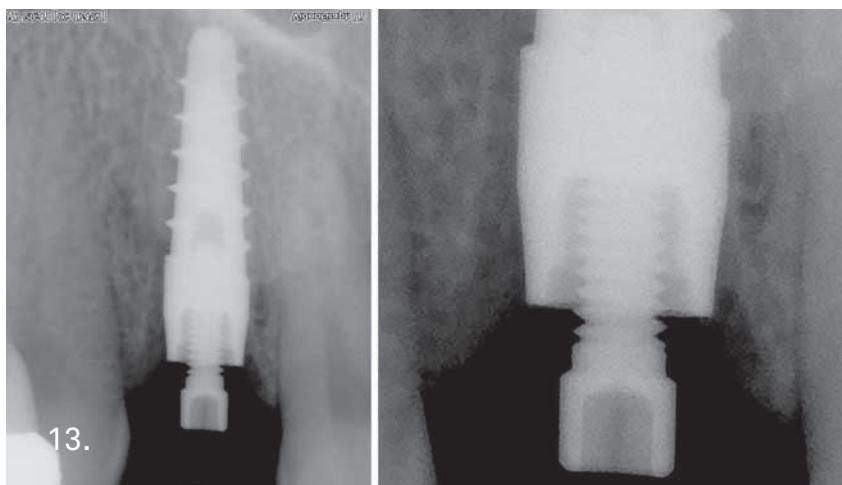


Imagen radiográfica de control contextual a la carga con provisional realizado con material completamente radiotransparente.

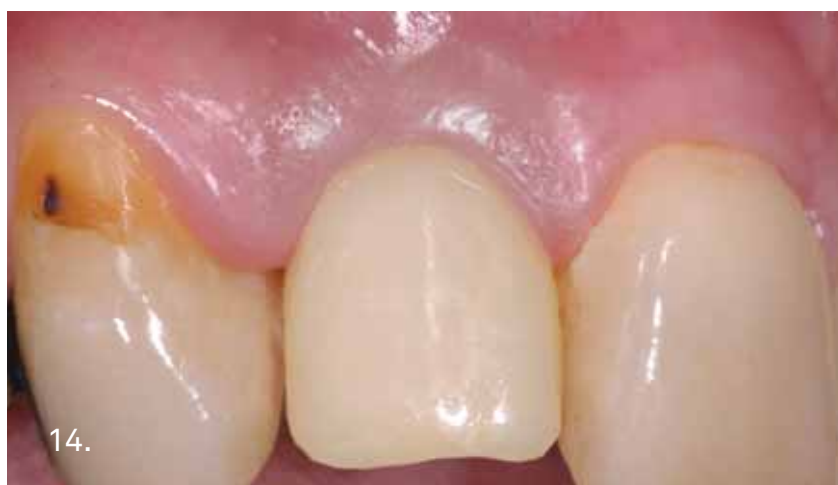

Imagen clínica a los 3 meses maduración de los tejidos.

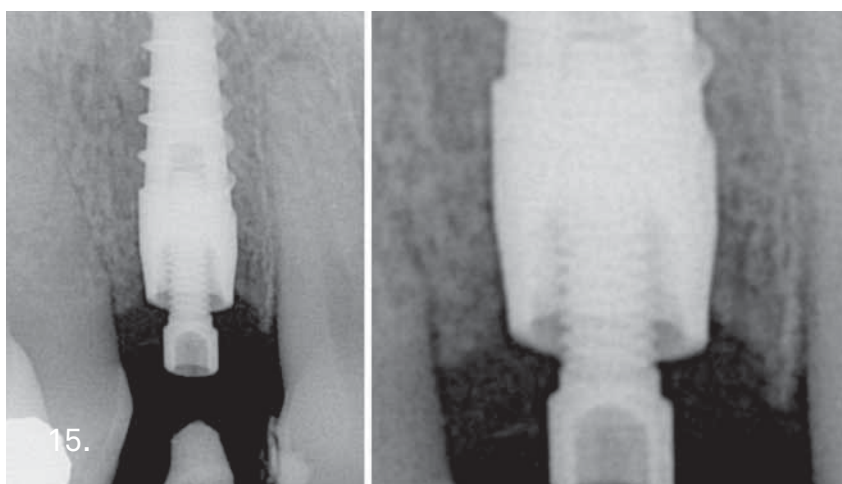


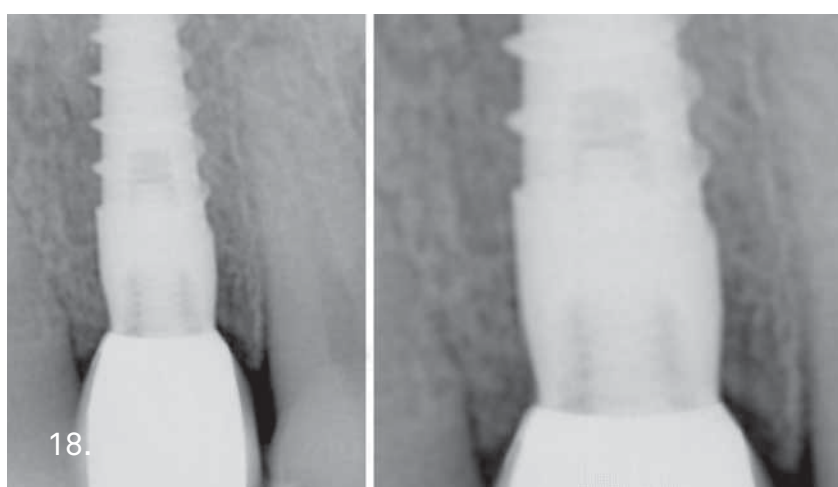
Imagen radiográfica a los 3 meses. Remodelación ósea tras osteointegración completa.

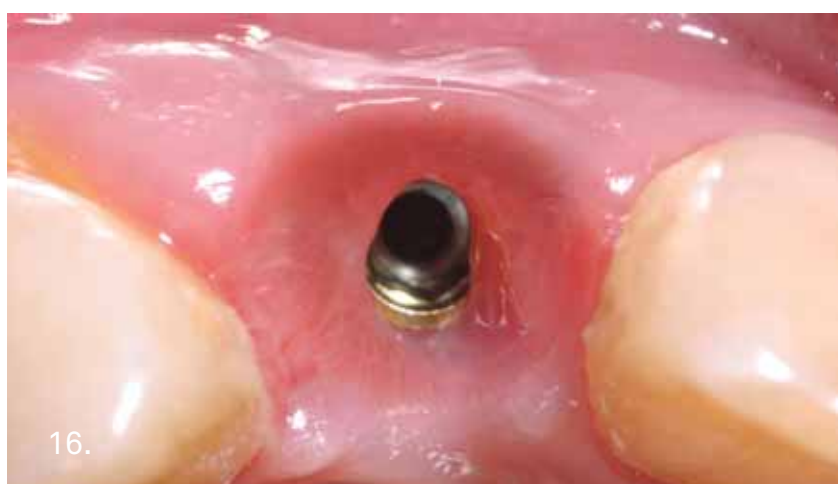
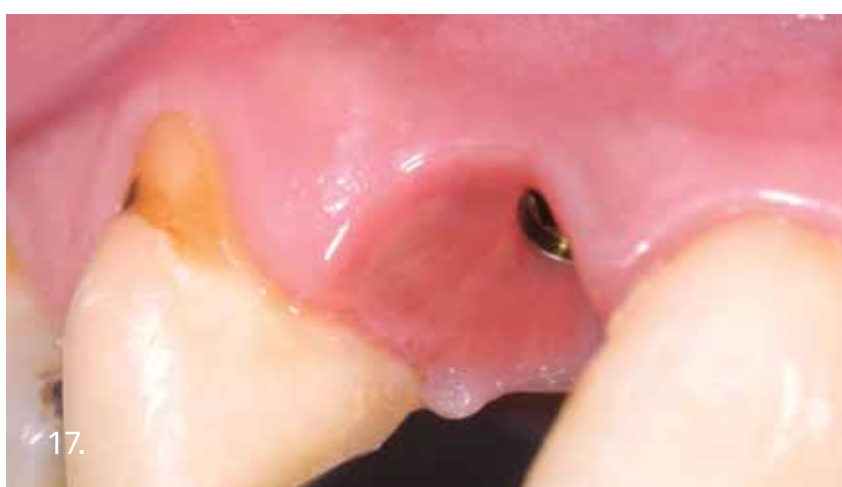
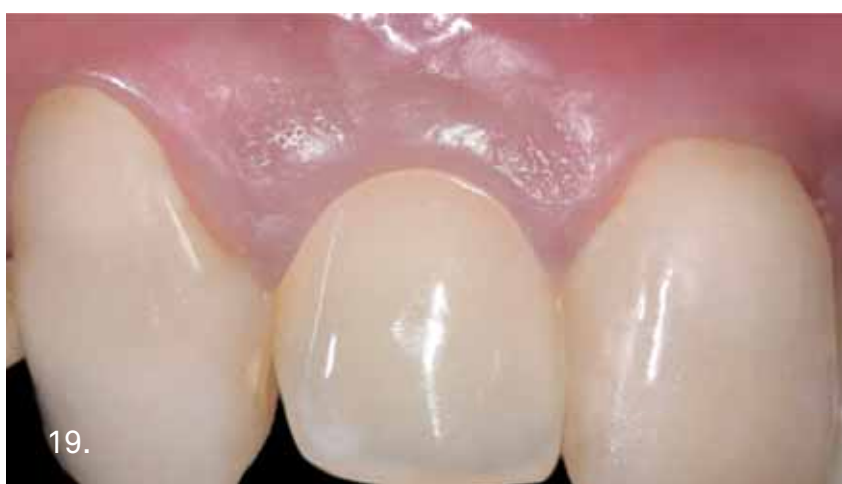Imagen clínica a los 5 meses. Visión oclusal de la cicatrización de los tejidos peri-implantarios. El cuello UTM del Prama comunica y deja espacio a los tejidos, permitiendo su maduración y engrosamiento y favoreciendo una nueva angiogénesis.



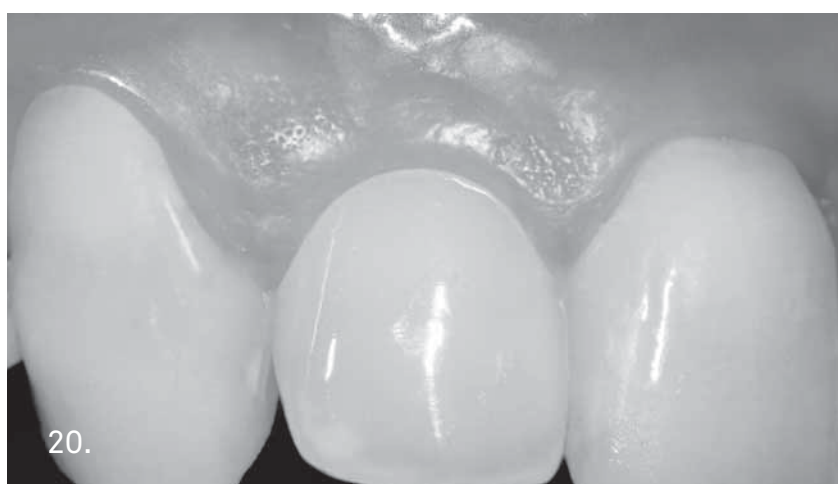A los 5 meses. Visión lateral de la papila madurada. Se aprecia el engrosamiento de los tejidos blandos y la nueva vascularización.



Control radiográfico a los 13 meses: los niveles óseos se han conservado perfectamente.



Caso terminado con corona cementada de metal-cerámica en el elemento 1.2 y reconstrucción directa, según la técnica B.O.P.T. en el elemento 1.3. Control fotográfico a los 13 meses.



Detalle en blanco y negro del caso terminado: cabe destacar el excelente nivel de cicatrización de los tejidos.

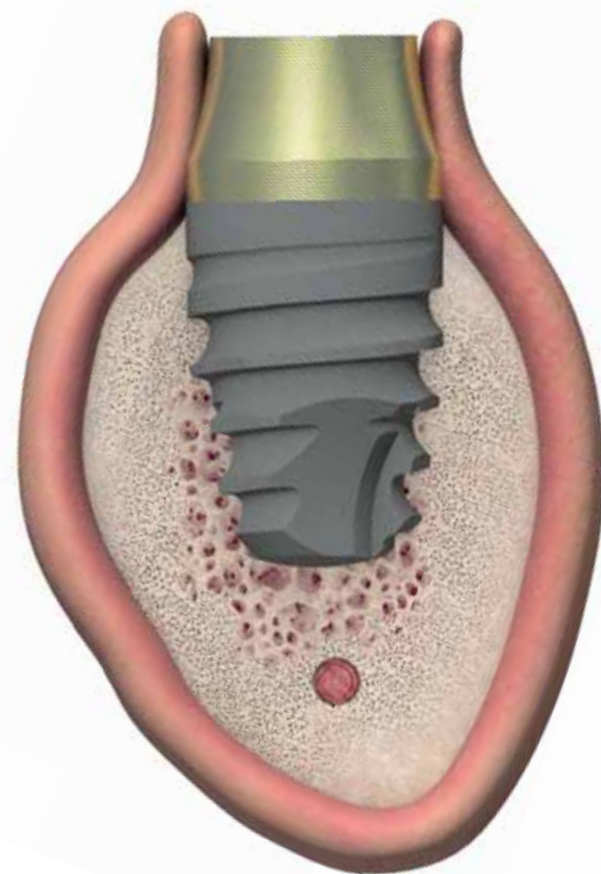
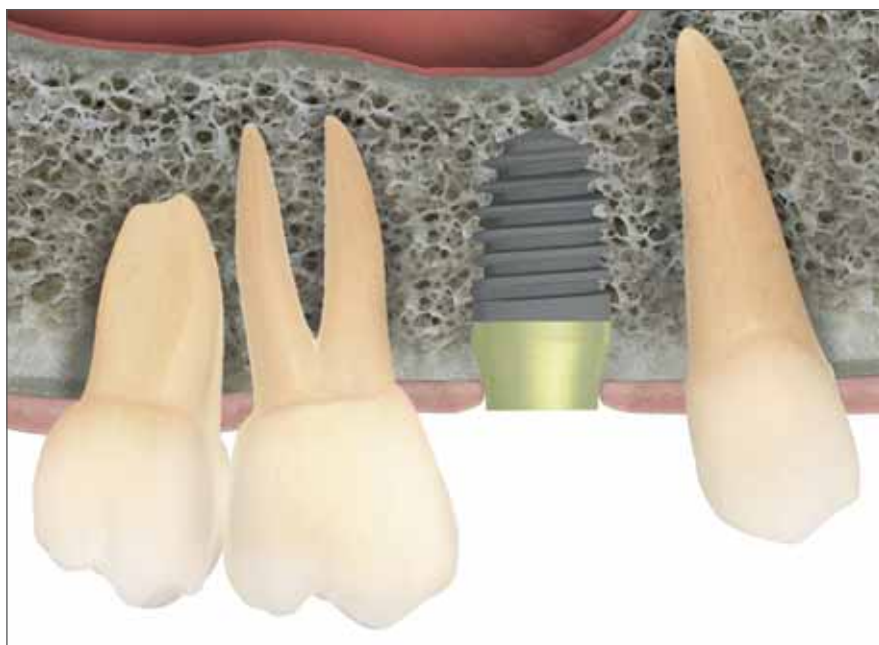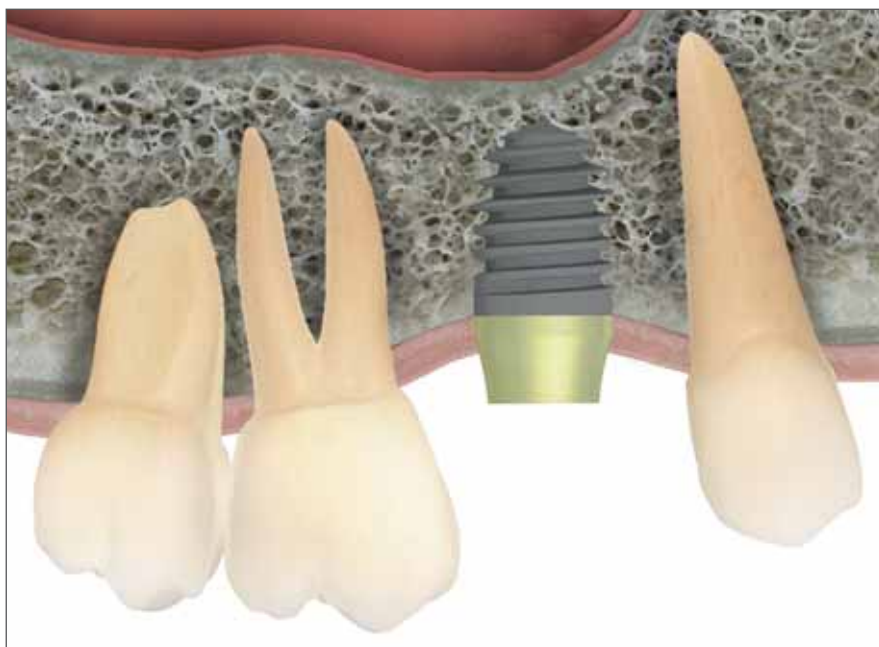PRAMA ENRIQUECE SU GAMA DE IMPLANTES CORTOS

Los implantes Prama están ahora disponibles en sus dos morfologías, cilíndrica y cónica RF, con longitud de 6.00 mm. La altura reducida y la tipología de espira hacen este sistema de implantes **ideal en el caso de situaciones clínicas en las que haya una dimensión ósea vertical reducida**, sin tener que recurrir a técnicas de regeneración ósea, **o cuando se quiera colocar el implante más profundo**. El implante Prama RF, así como el Prama cilíndrico, se encuentra disponible con longitud 6.00 mm para los diámetros \varnothing 4.25 y \varnothing 5.00 mm.




PRAMA 6.00 mm

PRAMA RF 6.00 mm



El uso de implantes cortos permite una gestión ideal de todas esas **situaciones anatómicas delicadas**, evitando el nervio alveolar en mandíbula o el seno maxilar y las cavidades nasales en maxila.

El implante **Prama RF corto** presenta una morfología endo-ósea caracterizada por una **conicidad muy marcada** y una espira triangular que permite **optimizar el contacto con el coágulo y la estabilidad primaria**. Además, los implantes Prama y Prama RF cortos presentan la característica morfología hiperbólica del **cuello del Prama**, que garantiza una **excelente cicatrización de los tejidos tanto duros como blandos**. La anodización dorada del cuello transmucoso permite un alto mimetismo y ofrece una comprobada biocompatibilidad; además, el característico cuello Prama permite utilizar estos implantes incluso en los casos en los que, aunque haya dimensión ósea disponible, se prefiera colocar el implante más profundo.



PRAMA Y TÉCNICA B.O.P.T.



DR. RUGGERO BERTOLINI

Licenciado en Medicina y Cirugía por la Università degli Studi di Milano y en Odontología por la Universidad Europea de Madrid. Profesor invitado en el Máster en Rehabilitación Oral del IVAll (Instituto Valenciano de Implantología Inmediata) y en el Máster de Implantología Oral Avanzada de la Univesidad Europea de Valencia. Práctica privada en Valencia.

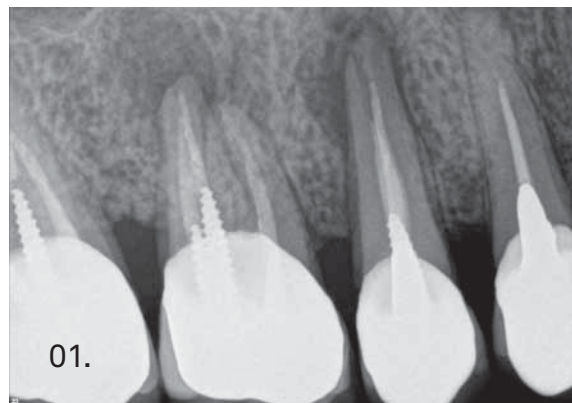
REHABILITACIÓN UNITARIA CON IMPLANTE PRAMA RF

Paciente mujer de 60 años sin antecedentes médicos importantes.

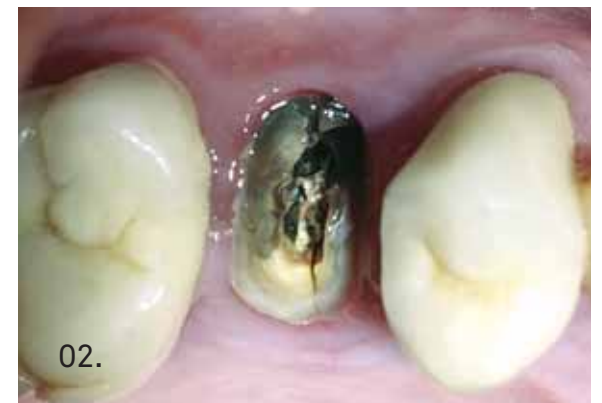Sondeo de elemento 1.5 (Fig. 01), extracción del mismo elemento que presenta fractura vertical (Fig. 02); el espacio alveolar residuo post-extracción (Fig. 03) se presenta con la pared vestibular comprometida y la palatal parcialmente comprometida, por lo tanto de decide rellenar el defecto con hueso bovino deproteinizado en granulos de 0,25-1 mm (Fig. 04). Trascurrido un tiempo de espera de 4 meses se coloca un implante transmucoso (Prama RF Sweden & Martina) 3.8x11.5 (Fig. 05), y después de 6 semanas (Fig. 06) e inserción de un pilar protésico estándar Prama (Fig. 07-08), realización de una corona provisional con un perfil de emergencia modificado realizado con la técnica “sal y pimienta” como en fase tradicional B.O.P.T. (Fig. 09a-b-c-d).

Tiempo de espera de 2 semanas y realización de una corona metal- cerámica cementada (Fig. 10a-b).

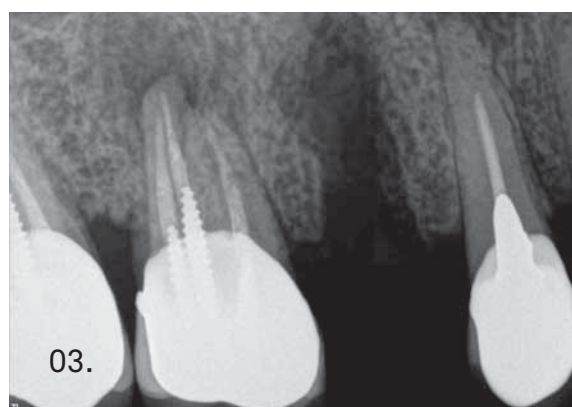
El control a los 12 meses permite observar una buena estabilidad de los tejidos duros y blandos (Fig. 11a-b).



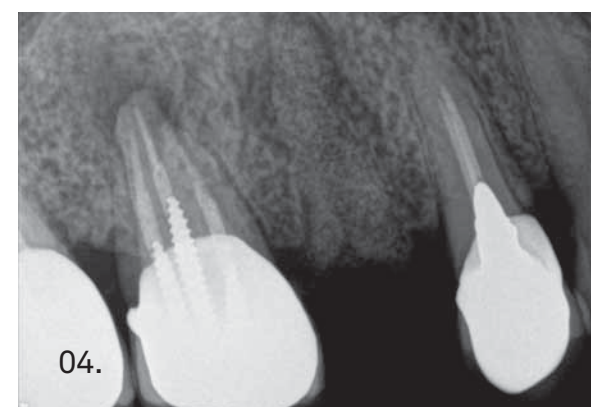
01. Sondeo del elemento 1.5



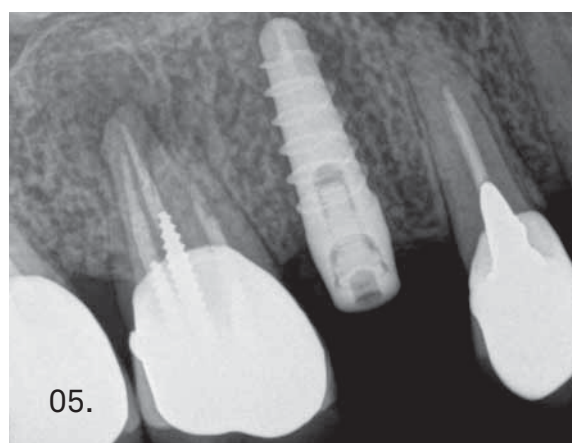
02. Fractura vertical.



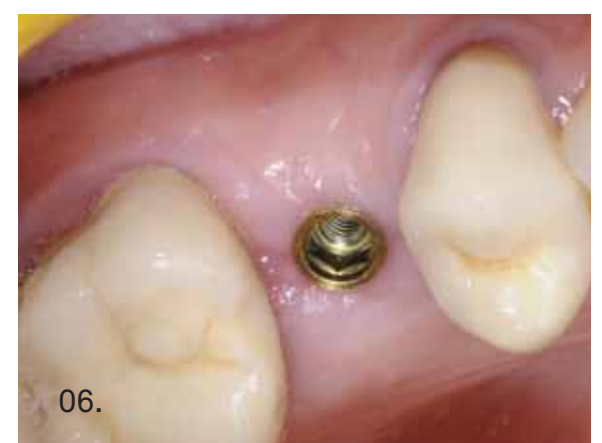03. Espacio alveolar residuo post-extracción.



04. Relleno del defecto con hueso bovino deproteinizado.



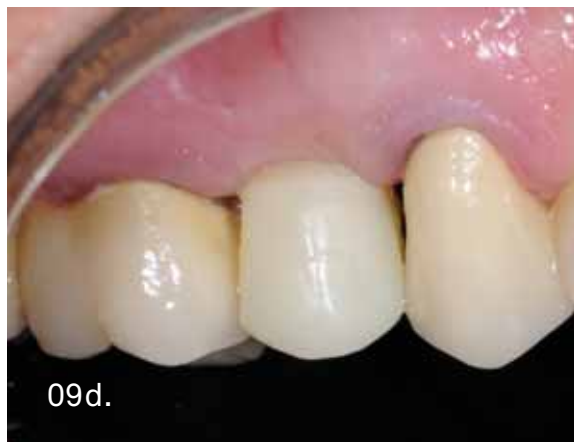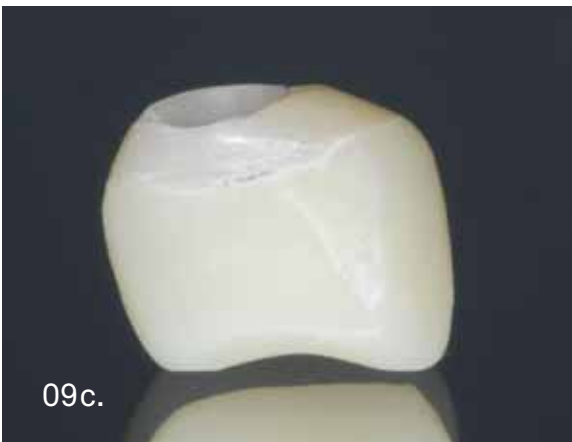

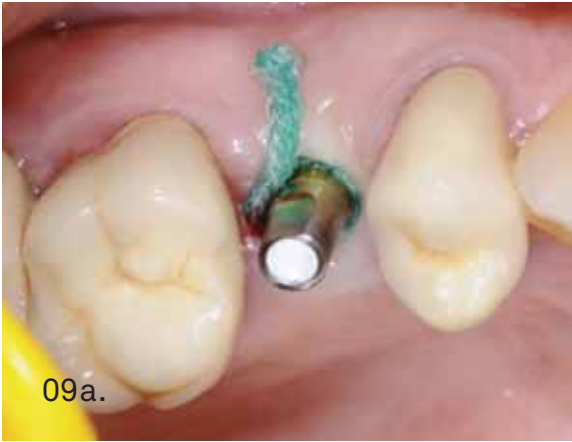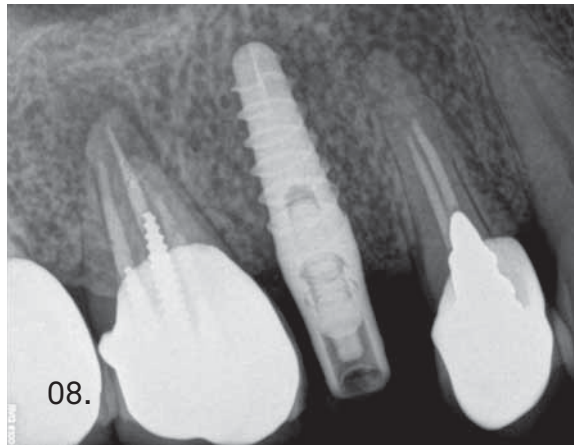
05. Colocación de un implante transmucoso (Prama RF Sweden & Martina) 3.8x11.5.



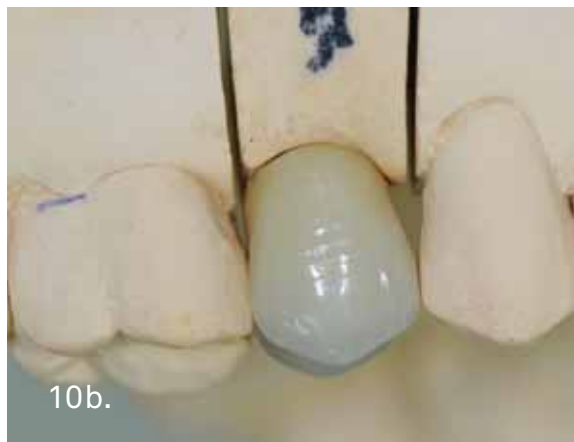
06. Aspecto de la mucosa perimplantaria.



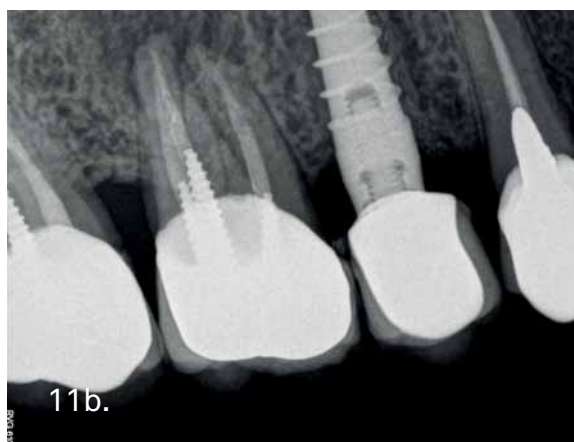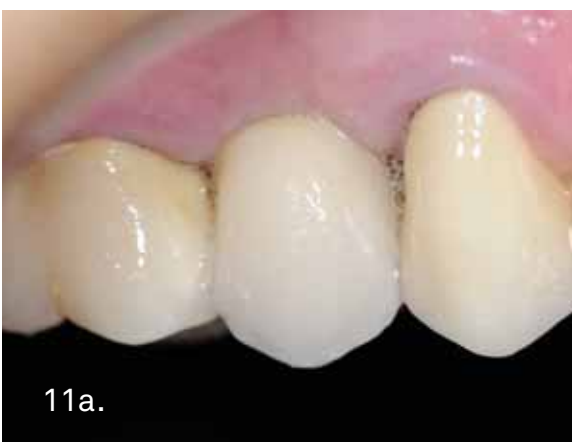Colocación del pilar estándar Prama.



Técnica B.O.P.T. de realización del provisional.



Realización de la corona metal-cerámica cementada.



Control a los 12 meses.

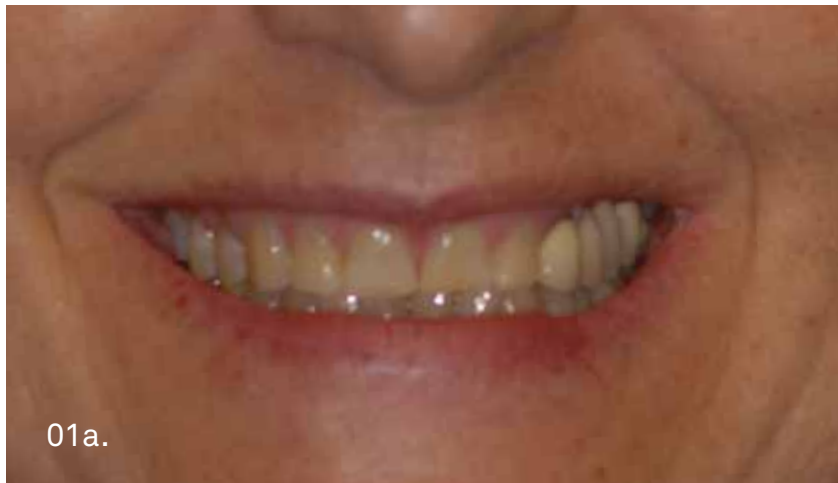REGENERACIÓN CORONAL DEL PERFIL GINGIVAL DEL ELEMENTO 2.3 Y REALIZACIÓN DEL PROVISIONAL POR MEDIO DE TÉCNICA B.O.P.T.

Caso realizado en colaboración con la Dra. María Granell Ruíz DDS MSc PhD

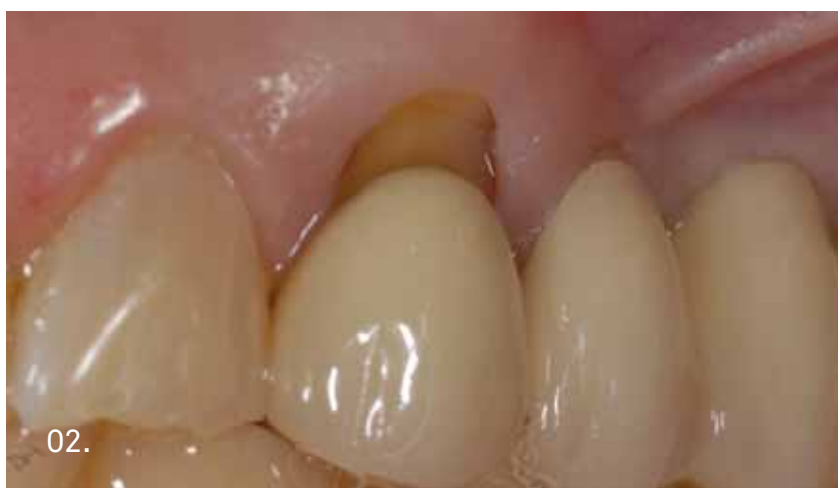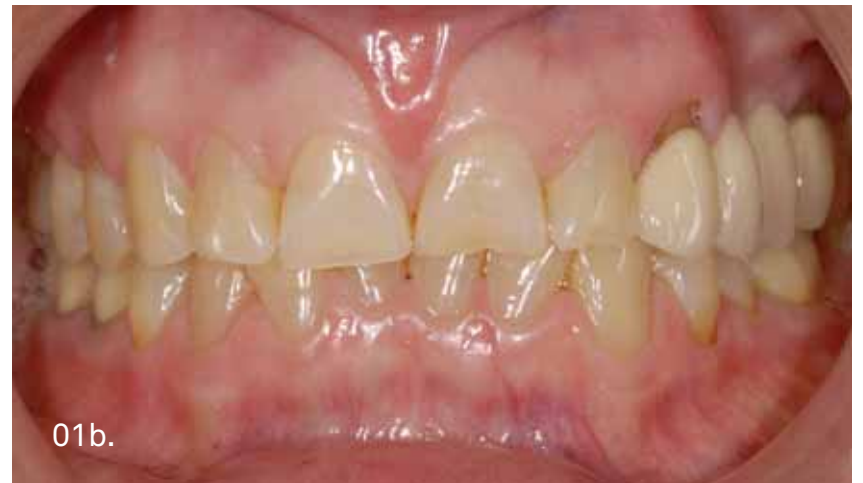Caso clínico realizado con
TÉCNICA B.O.P.T.



Paciente mujer de 60 años de edad sin antecedentes médicos importantes.
Acude a la consulta para para rehabilitar el sector anterior por medio de carillas (Fig. 01a-b).
Se evidencia la necesidad de realizar un puente de 4 elementos 2.3 2.4 2.5 2.6 (elementos de pónicos intermedios 2.4 2.5) pero sobretodo de poder alinear las parábolas gingivales que presentan un 2.3 con un evidente desplazamiento apical (Fig. 02).



01a. Rehabilitación del sector anterior con carillas.

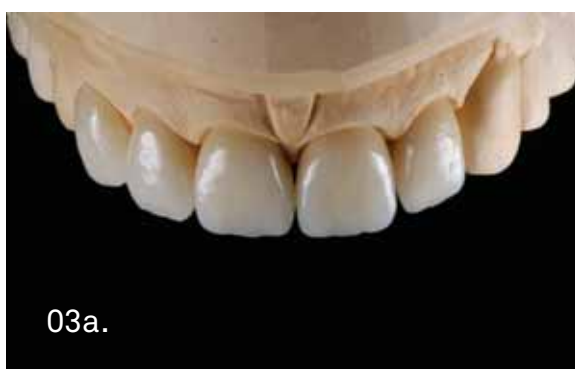

02. Elemento 2.3 en desplazamiento apical.

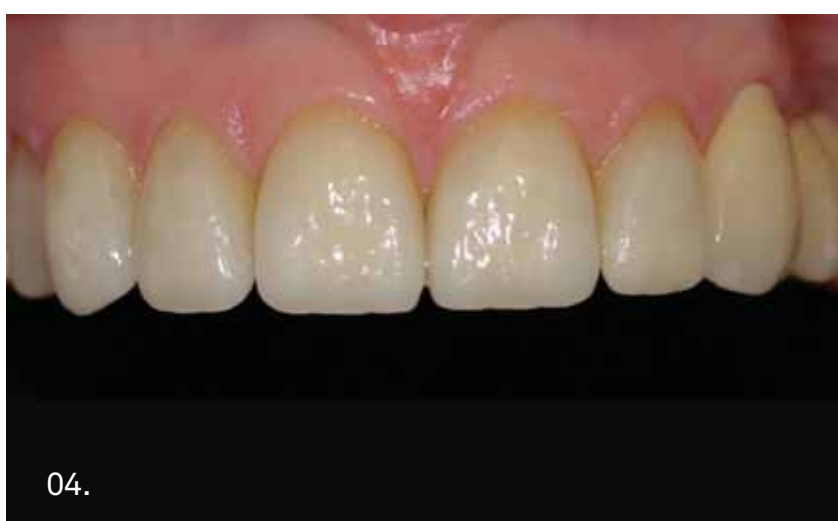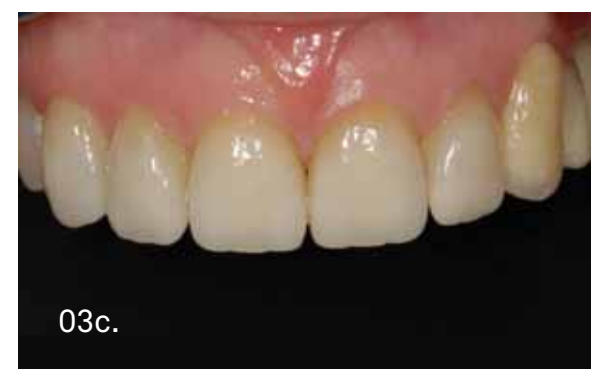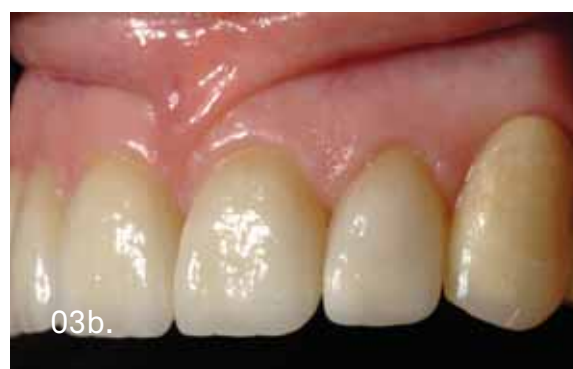Al mismo tiempo de la cementación de las carillas en disilicato de litio se procede con la realización de un provisional caracterizado por un perfil de emergencia muy horizontal (Fig. 03a-b-c).

Las siguientes fases son las de coronalización del provisional y *gingitaje*, hasta llegar al momento de la realización de la nueva prótesis sobre preparación vertical B.O.P.T. (Fig. 04).

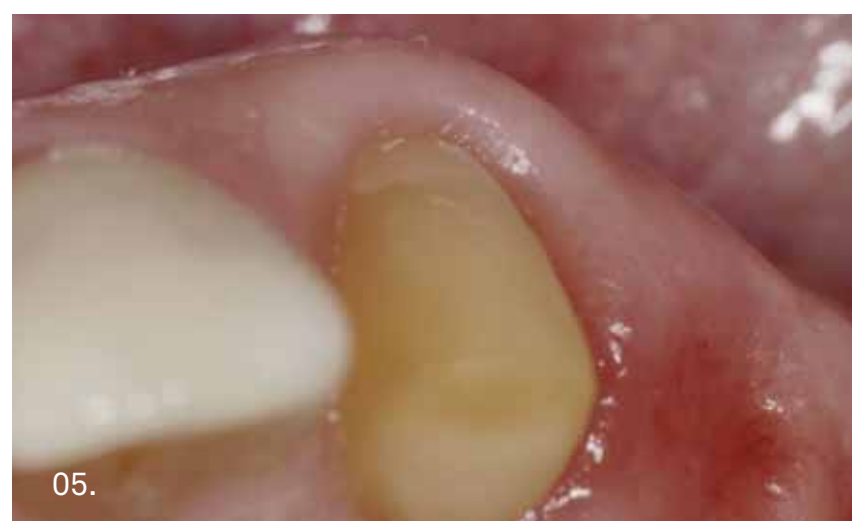No estamos contentos con el resultado obtenido en la fase definitiva y ya que hay disponibilidad de tejido blando espeso (Fig. 05) decidimos bajar el margen de cierre vertical del elemento protésico 2.3 con sucesivo abrillantado manualmente (Fig. 06).



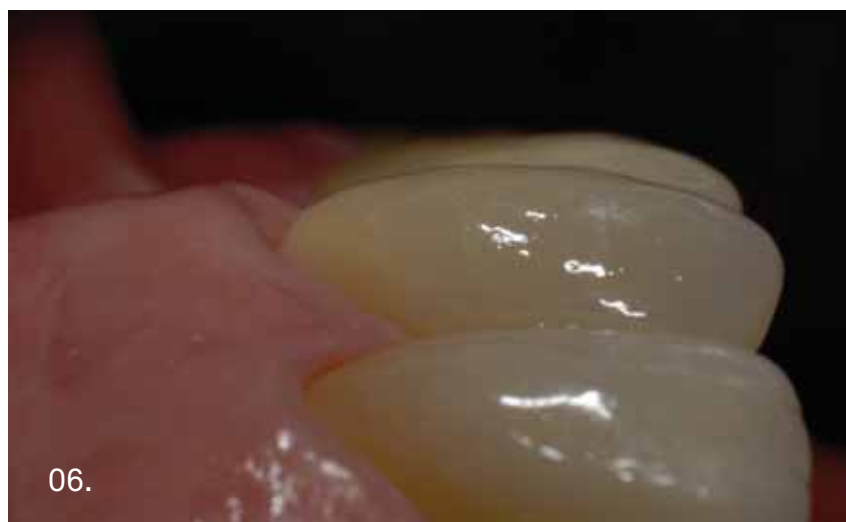03a. Cementación de las carillas y realización del provisional.



04. Nueva prótesis sobre el elemento tallado B.O.P.T.

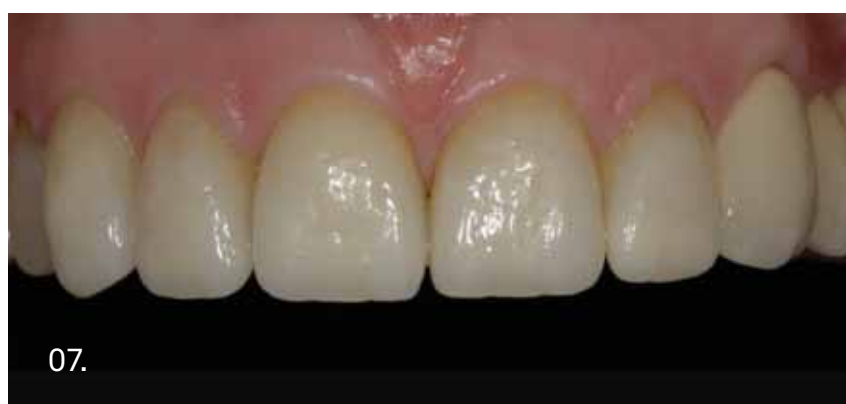

05. Cabe destacar el grosor del tejido blando.

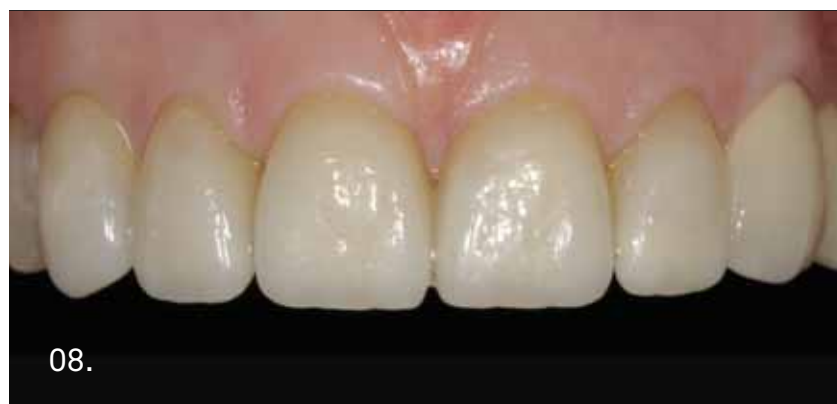

06. Modificación del margen de cierre vertical del elemento 2.3

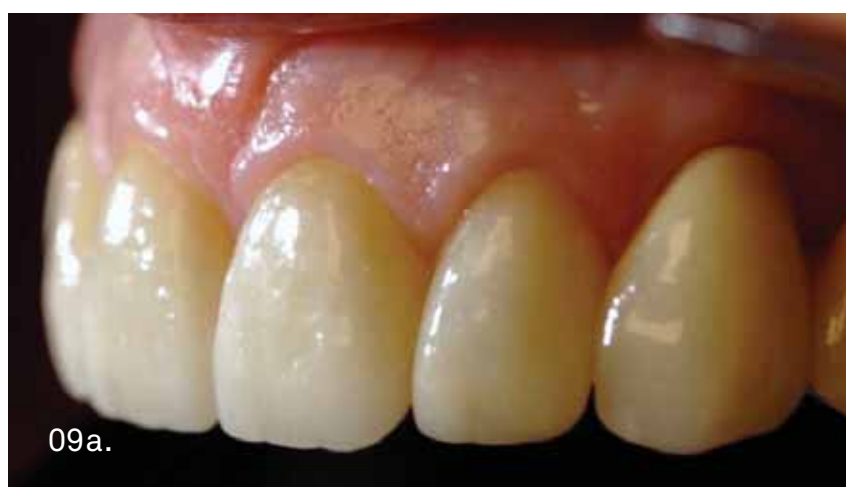Las citas de control a las 4 semanas (Fig. 07) y a los 3 meses (Fig. 08) confirman la decisión tomada, observando una completa regeneración coronal y alineación de las parábolas estéticas (Fig. 09a-b). El control de la paciente a los 2 años confirma el resultado de estabilización de las parábolas gingivales (Fig. 10).



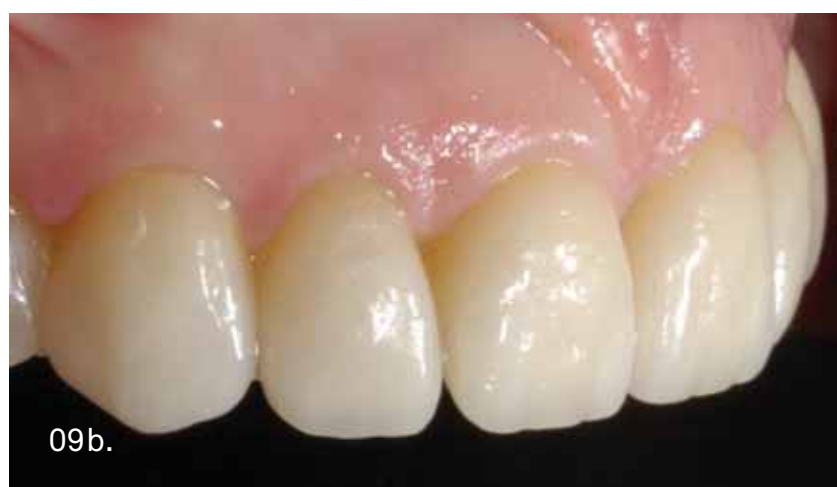07. Control a las 4 semanas.



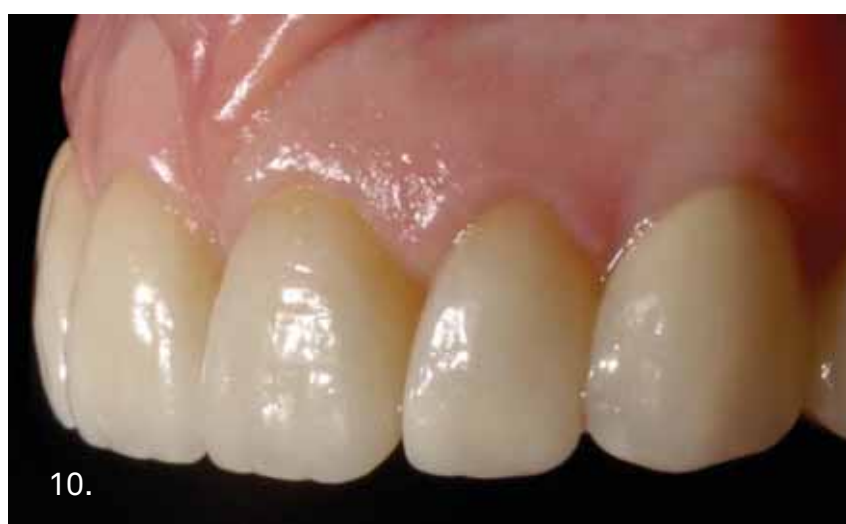08. Control a los 3 meses.



09a. Regeneración coronal y alineación de las parábolas estéticas.



09b.



10. Control a los 2 años.


NUEVO IMPLANTE OUTLINE



Cuerpo cuneiforme, extensiones laterales y plataforma de conexión con hexágono externo: éstas son las características del nuevo implante Outline de Sweden & Martina.

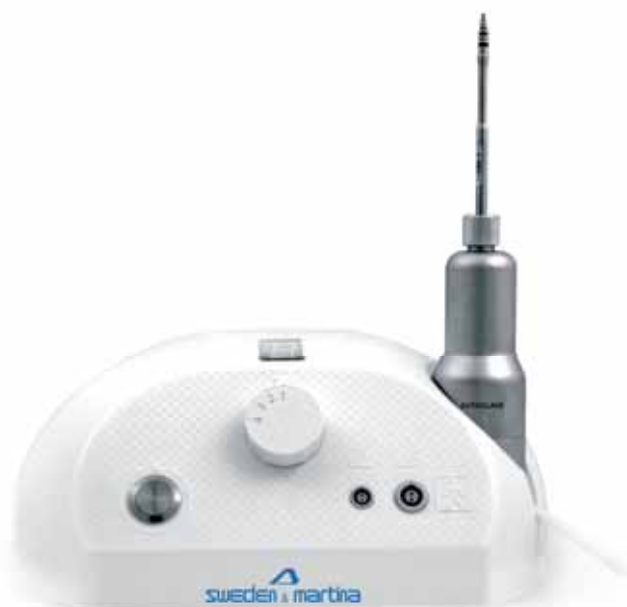Partiendo de los estudios de Linkow, Schroeder, Sutter, y a la luz de los estudios científicos recientes y de los actuales conocimientos sobre las superficies y los materiales, Outline ha sido diseñado para ofrecer una **válida alternativa al uso de implantes cortos y al recurso de técnicas de regeneración ósea**, recomendados en particular en las áreas posteriores edéntulas.

Nacido como una **evolución de los implantes de extensión**, con prevalencia de volumetría horizontal con respecto de la vertical, gracias a la peculiar morfología con las extensiones laterales Outline permite alcanzar una osteointegración tridimensional.



Outline está disponible con diámetros \varnothing 3.30 mm y \varnothing 4.10 mm: ambos diámetros tienen longitud de 5.30 mm, apertura estándar de 10.00 mm y espesor de las extensiones de 1.20 mm.

La sencillez protésica está garantizada por los hexágonos de conexión del Outline compatibles con los sistemas Outlink² y Syra Short Sweden & Martina.



El protocolo quirúrgico del implante Outline prevé una preparación del sitio congruente con la morfología del implante. El recurso a bistrús piezoeléctricos resulta indicado para la preparación del hueso, o en alternativa el dispositivo magneto-dinámico **Magnetic Mallet es ideal para el protocolo quirúrgico del Outline.** Los osteótomos del Magnetic Mallet utilizados para la cirugía de preparación del Outline se encuentran disponibles tanto en versión recta (cód. MM-F-INSEXD) como curvada (cód. MM-F-INSEXC).



KIT E.S.T.A.G.

KIT DE BISTURÍS CIRCULARES

Sweden & Martina ha realizado en colaboración con el Dr. Vittorio Ferri el **kit de bisturís circulares E.S.T.A.G.** (Esthetic Soft Tissues Atraumatic Grafting Technique).

Los bisturís circulares del kit permiten tomar el conectivo directamente del paladar con la «técnica punch» y usarlo en el inmediato, sin tener que injertar otros materiales.

El uso de los bisturís circulares resulta muy útil en los protocolos post-extracción y donde haya recesión gingival, cuando hacen falta injertos de tejido blando: teniendo a disposición una mayor cantidad de conectivo es posible mejorar la estética, sobre todo en los sectores frontales.



Dr. Vittorio Ferri

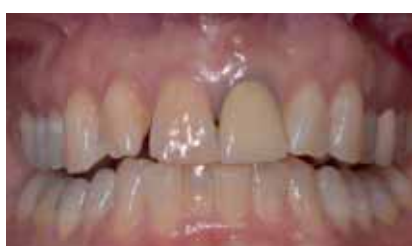El kit incluye una fresa diamantada de \varnothing 3.30, útil en la primera fase de remoción del epitelio, y ocho bisturís circulares, dos por cada diámetro disponible: \varnothing 6.00, 8.00, 10.00 y 12.00 mm.



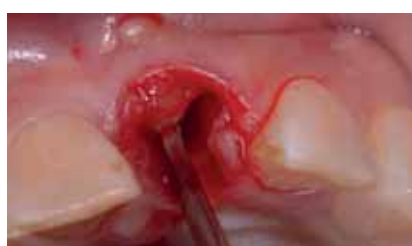Caso clínico cortesía del dr. Vittorio Ferri - Rehabilitación de un incisivo frontal

Paciente mujer de 50 años con fractura vertical de la raíz del elemento 2.1.

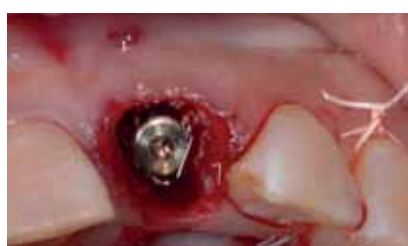Después de varios controles se decide extraer el elemento y colocar un implante post-extracción con injerto de biomaterial y cobertura del alvéolo con un *punch* epitelio-conectivo sacado del paladar.



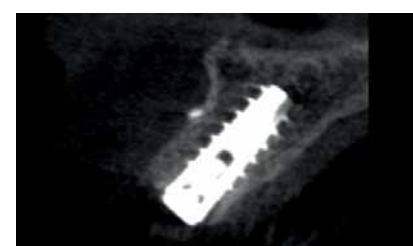Visión frontal: se ve claramente la fractura y la presencia de una fistula.



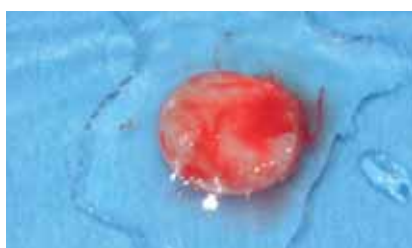
Extracción del elemento 2.1 y limpieza del alvéolo.



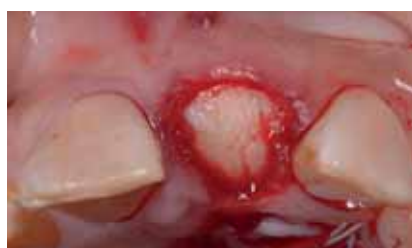Colocación de un implante post-extracción y de biomaterial en posición vestibular.



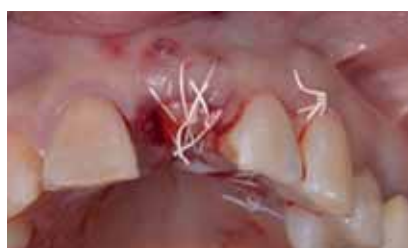Radiografía post-operatoria en el momento de la colocación del implante.



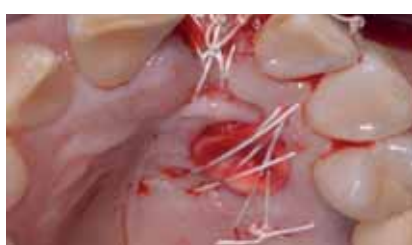Punch sacado del paladar.



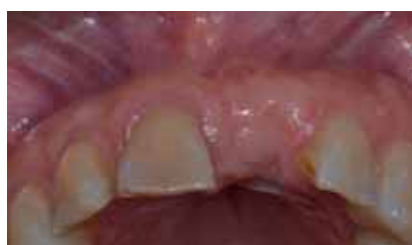Cobertura del alvéolo post-extracción.



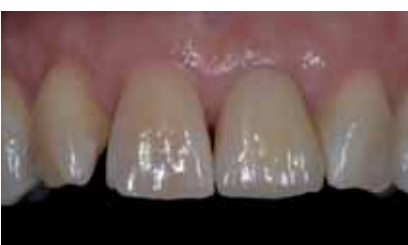Suturas en el sitio post-extracción.




Aplicación de una esponja de colágeno en la zona del paladar y suturas.



Después de 4 meses de la colocación del *punch* los tejidos y el área de la toma aparecen sanos y perfectamente cicatrizados.



Prótesis definitiva cementada.



COMPORTAMIENTO DE LOS TEJIDOS BLANDOS ALREDEDOR DE UN PILAR XA EN EL SECTOR ANTERIOR.

A propósito de un caso



DR. MARTÍN LAGUNA MARTOS

Licenciado en odontología por la Universidad Complutense de Madrid. Implantología clínica por la Universidad Complutense de Madrid. Práctica privada en Instituto Manchego de Implantología y Estética (IMAYE).

INTRODUCCIÓN

Reponer un diente perdido en el sector anterior supone un reto para el odontólogo.

Conseguir un adecuado marco óseo para la integración del implante así como un tejido blando saludable y en cantidad suficiente que haga que la restauración mimetice en el entorno es la clave en este tipo de tratamiento. Y si todo esto lo queremos hacer en una sola cirugía la complejidad aumenta. El empleo de pilares cónicos como el XA el mismo día de la colocación del implante o implantes con el cuello convergente como los Prama ayudan a estabilizar tejidos duros y blandos favoreciendo su migración a coronal lo que supone predictibilidad a largo plazo y mejora sustancial de la estética rosa. Por todo ello se considera fundamental el empleo de aditamentos cónicos en la zona de transición implante-corona como criterio de éxito en implantología.

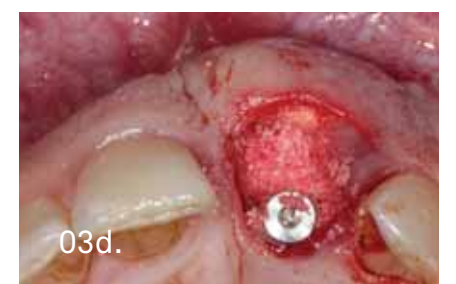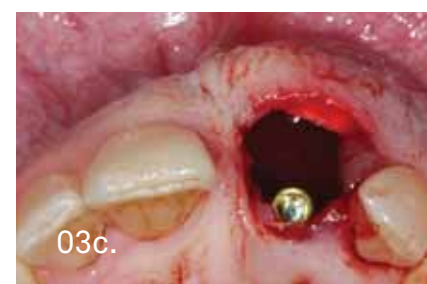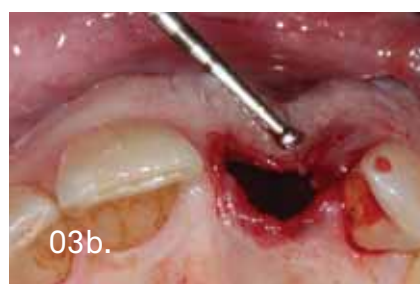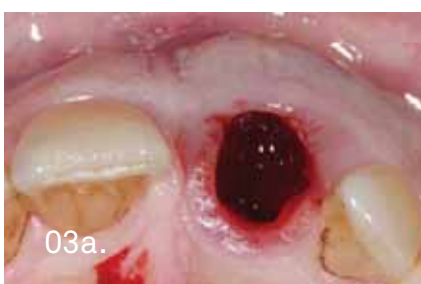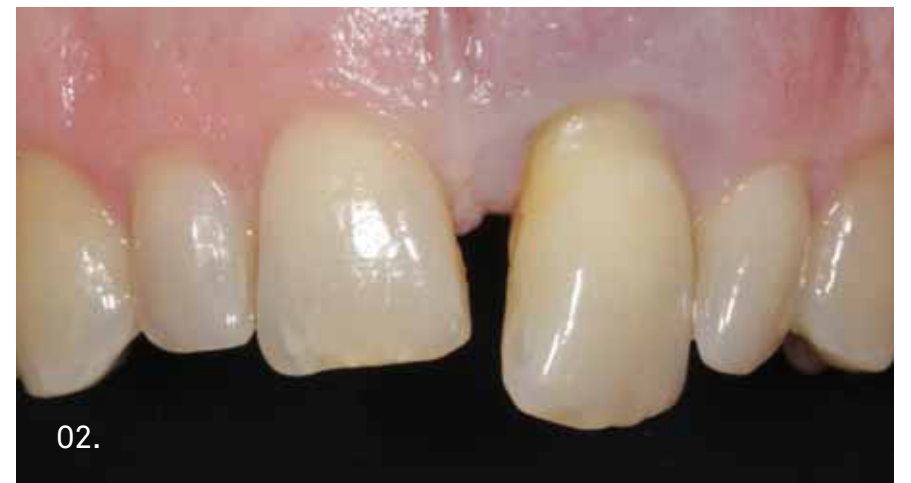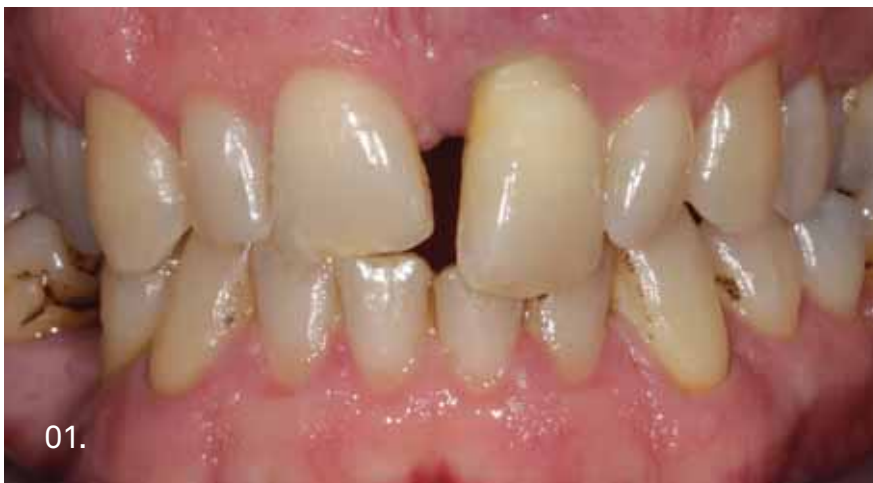CASO CLÍNICO

Paciente de mediana edad, sin antecedentes médicos de interés y no fumador acude a consulta por dolor y movilidad en un incisivo.

En la exploración clínica se observa que el 2.1 presenta movilidad grado 3. Se trata de un paciente periodontalmente estable pero con un trauma oclusal en 2.1 que le ha hecho perder el hueso alveolar.

Radiológicamente se observa pérdida ósea de la tabla vestibular y encapsulación de toda la raíz por tejido de granulación por lo que decidimos exodonciarlos.

Una vez legrado cuidadosamente todo el tejido del alveolo se coloca un implante Shelta de 4.25 x 11.5 en su posición tridimensional ideal para realizar una prótesis atornillada.



Se dejó colocado un pilar XA para prótesis atornillada de altura 5 mm.

Se empleó una matriz dérmica para reponer la tabla vestibular perdida que fue introducida en sobre sin realizar descargas en el tejido blando.

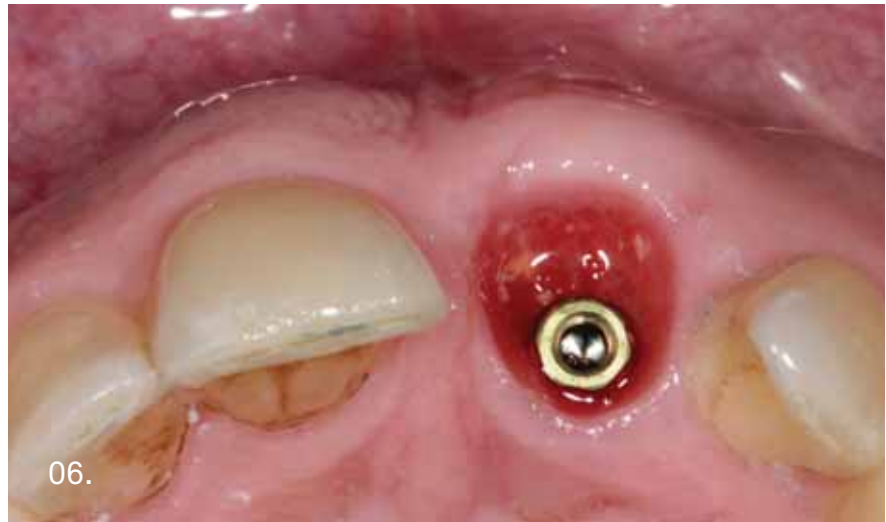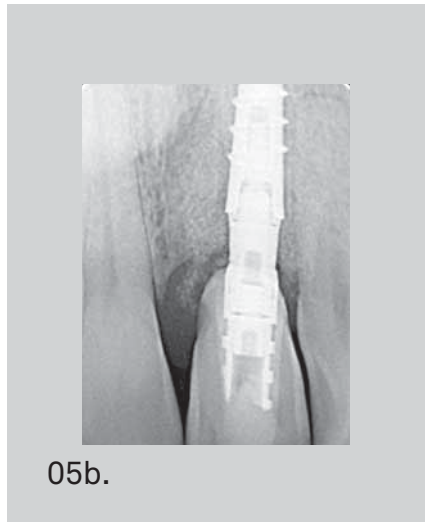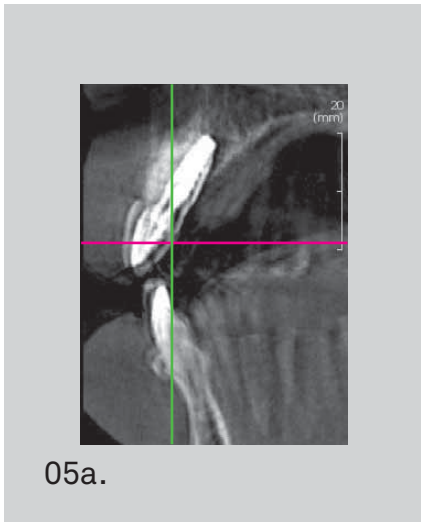
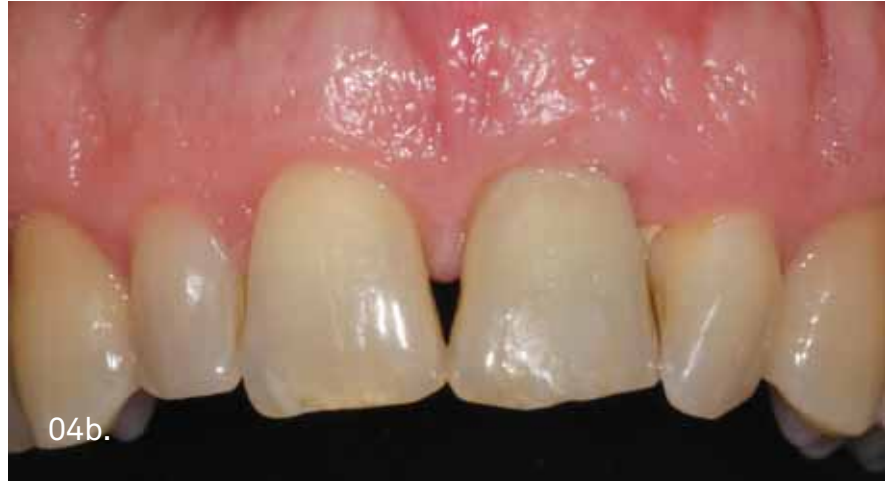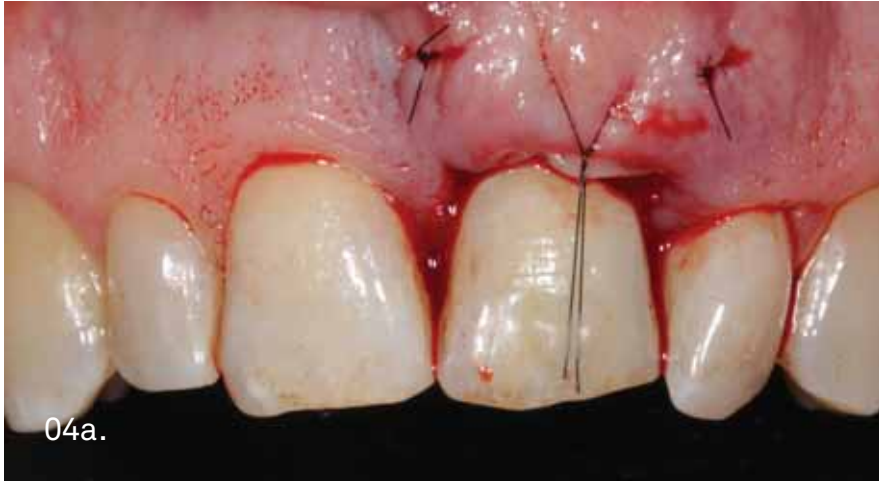
Se rellenó el espacio con xenoinjerto de origen bovino mezclado con colágeno.

En el mismo acto quirúrgico se colocó también en sobre un injerto de tejido conectivo procedente de tuberosidad que se fijó con dos puntos simples. Así mismo se realizó una sutura que traccionaba de los tejidos blandos hacia coronal gracias a un punto de composite sobre la cara vestibular del provisional.

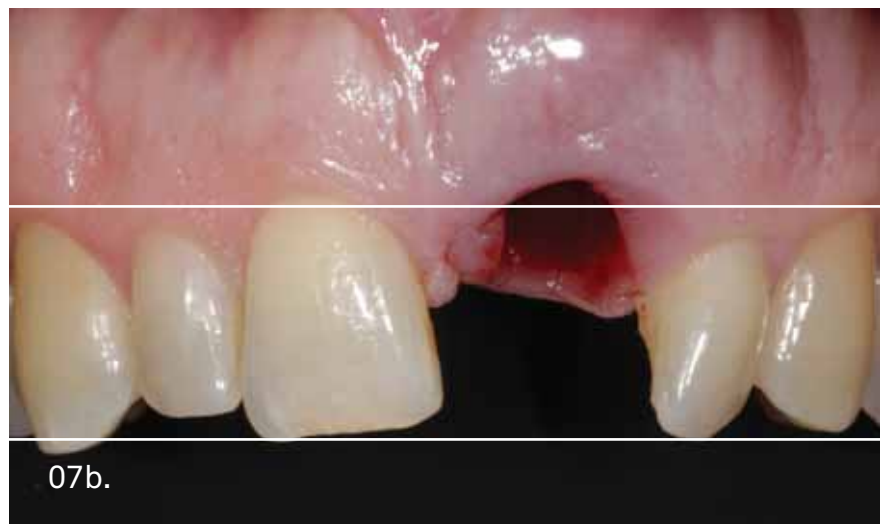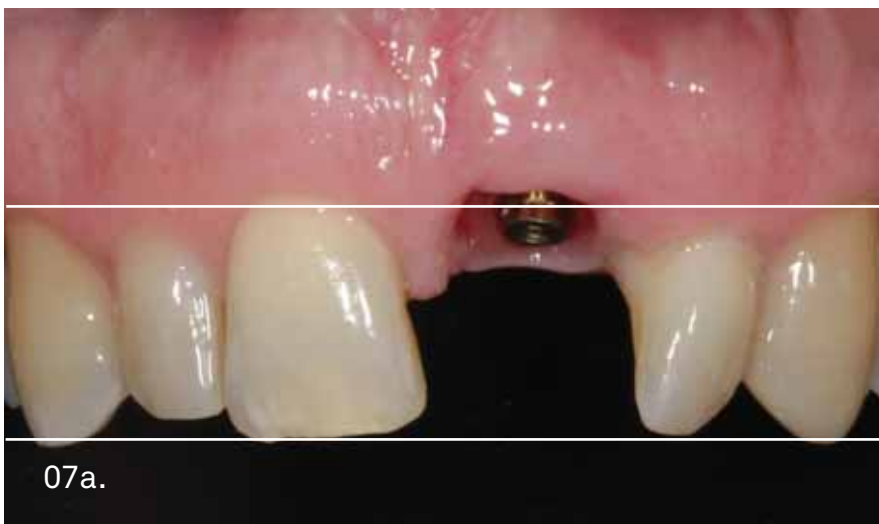Como provisional se usó el mismo diente del paciente que se ahuecó y se unió a un pilar simple sobre el XA.

Doce semanas más tarde se aprecia una cicatrización óptima de los tejidos blandos con mantenimiento correcto de los volúmenes naturales.

Del mismo modo se puede ver radiográficamente la correcta reparación de la tabla ósea vestibular gracias a la regeneración ósea que se llevó a cabo.

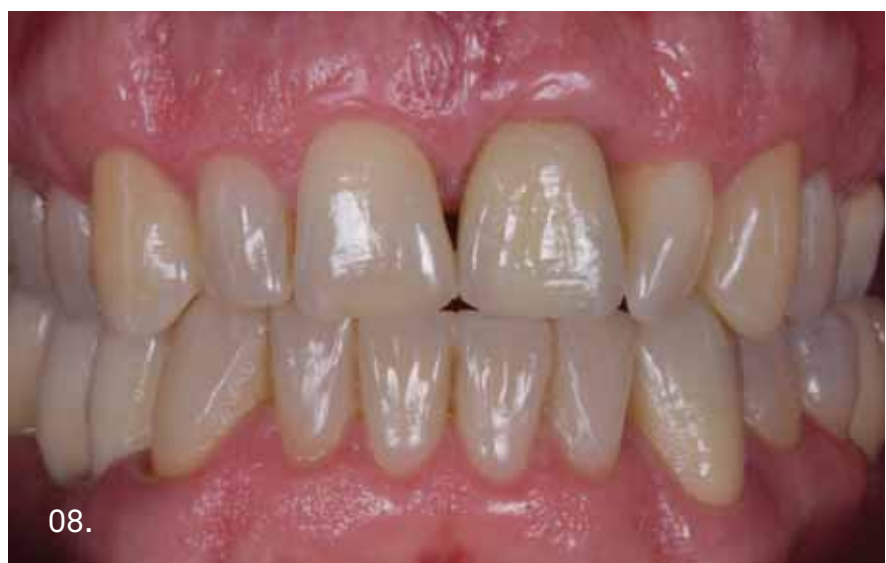

Si comparamos la situación actual con la inicial podemos ver cómo los tejidos han migrado a coronal gracias no solo al efecto del injerto de tejido conectivo como al empleo del pilar cónico XA.



En la imagen final podemos ver la integración de la corona no solo por el buen trabajo de la ceramista Rebeca Cabello sino por el correcto comportamiento que han tenido los tejidos alrededor del pilar XA en esa zona crítica que es la zona de transición.

El resto del tratamiento consistió en solucionar el problema oclusal.



Se agradecen los protésicos Rebeca Cabello Úbeda y Guillermo González Sánchez, Instituto Manchego de Implantología y Estética, IMAYE; Laboratorio CESMA Design.



REGENERACIÓN TISULAR GUIADA CON IMPLANTE EN INCISIVO LATERAL SUPERIOR



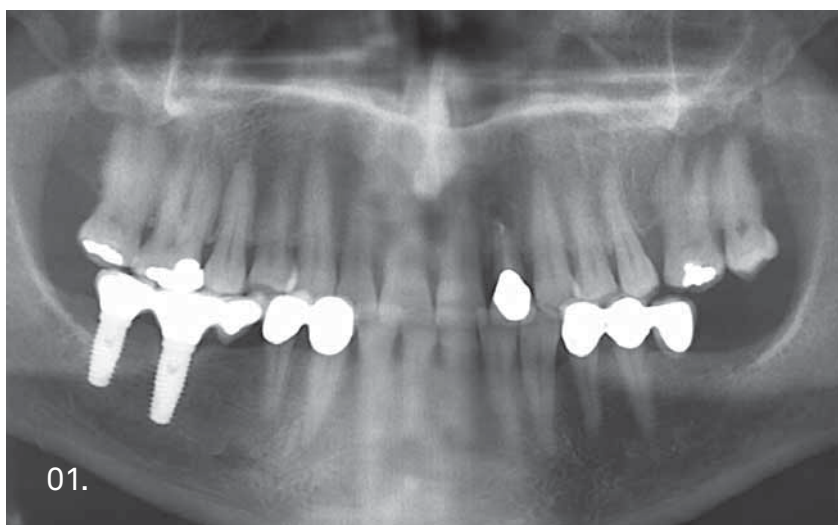
DR. JAVIER ARAUJO CONDE

Licenciado en Medicina y Cirugía por la Universidad de Navarra. Especializado en Estomatología en la Universidad de Santiago de Compostela. Práctica privada en La Coruña.

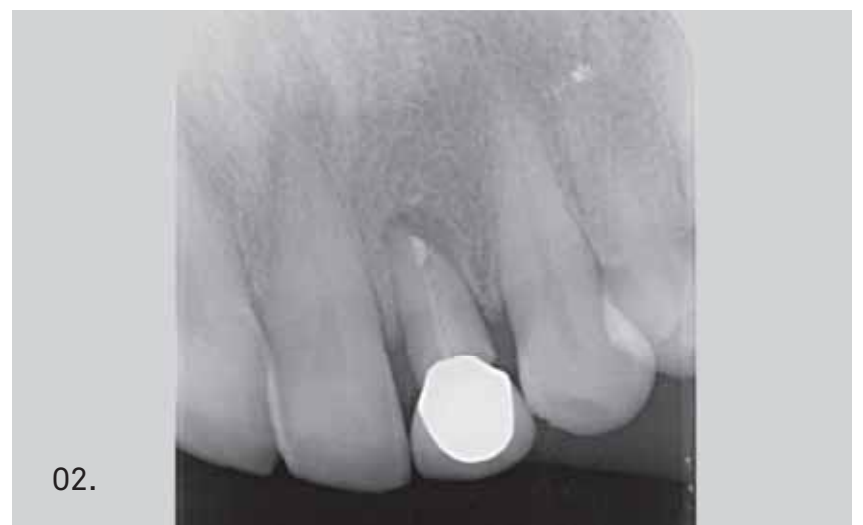El implante Syra, utilizado por un protocolo de regeneración tisular guiada, logra de una forma predecible la recuperación de la estética del área intervenida gracias a una restauración atornillada.

CASO CLÍNICO

En las radiografías que mostramos a continuación vemos una infección en el incisivo lateral superior izquierdo. El diente ya había sido tratado anteriormente con una endodoncia y apicectomía. El paciente acude con una fístula. Por lo tanto, decidimos extraer la pieza y, debido a la infección, vemos que ha perdido gran cantidad de tejido óseo.

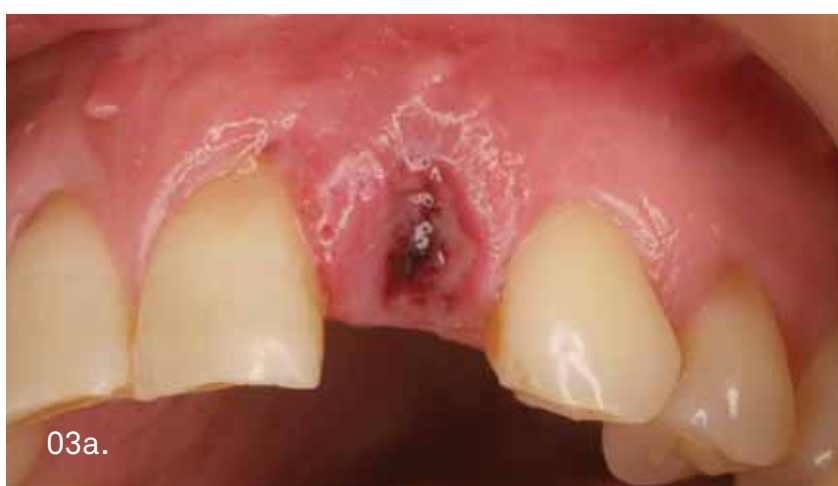

01. RX panorámica.

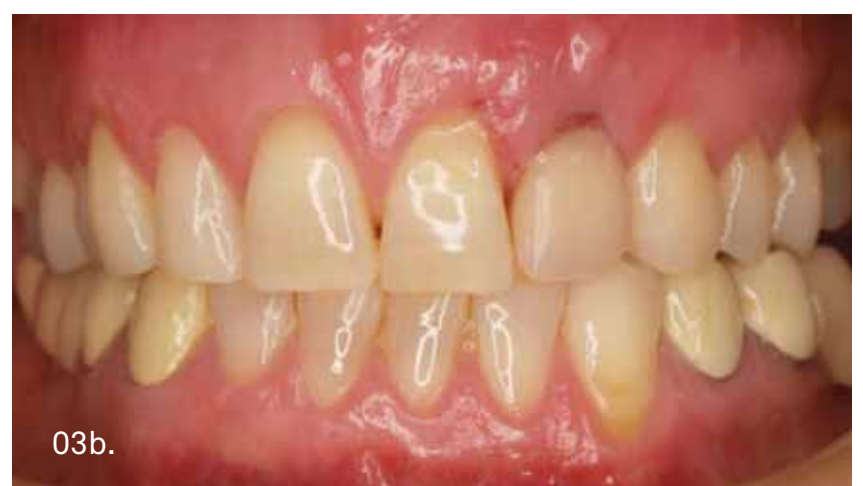

02. RX del diente afectado.

Para el tratamiento necesitaremos injerto óseo. Planificamos la obtención de un bloque de hueso cortical y hueso esponjoso autólogo utilizando como región donante la tuberosidad del maxilar. Es importante que la extracción del diente se realice de forma atraumática, para conservar la mayor cantidad de hueso. Al día siguiente de la extracción vemos que el alvéolo está cicatrizando bien y colocamos un provisional que consiste en una prótesis parcial removible de acrílico.

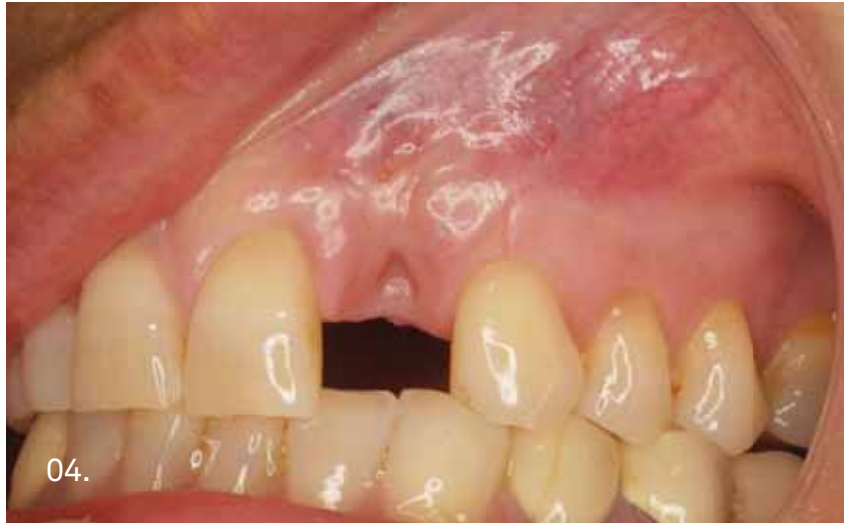

03a. 1 día después de la extracción, con el provisional.



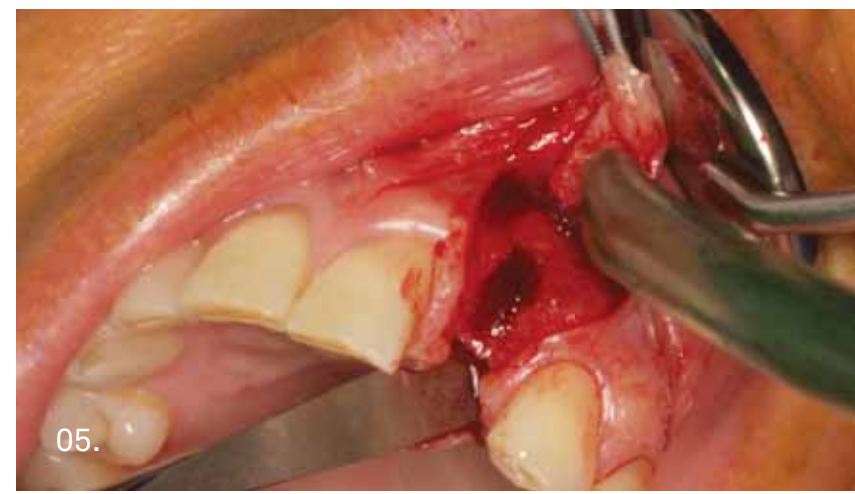
03b.

El día de la cirugía, 1 mes más tarde de la extracción, vemos así el alvéolo:



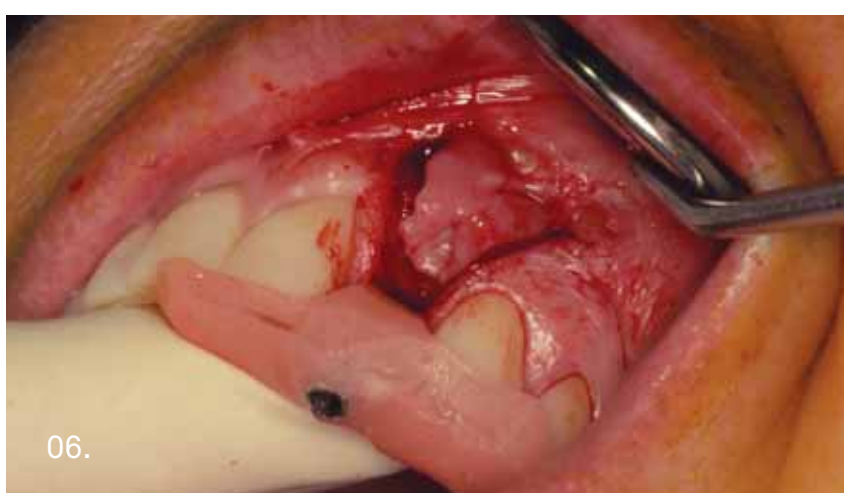
Alvéolo antes de comenzar la cirugía.

Comenzamos limpiando bien la zona de la extracción donde estaba la infección. Vemos que falta casi por completo la lámina ósea externa y la necesidad de regeneración ósea guiada.



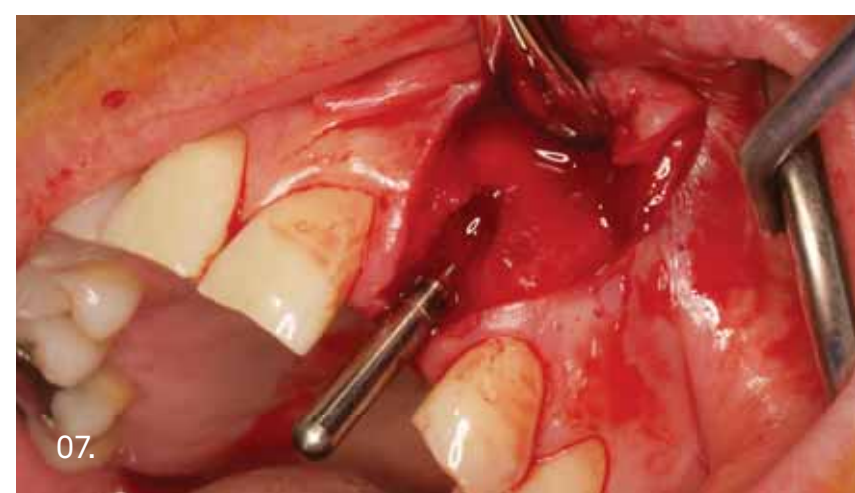Legrado

Colocamos la plantilla que nos da la posición del implante.



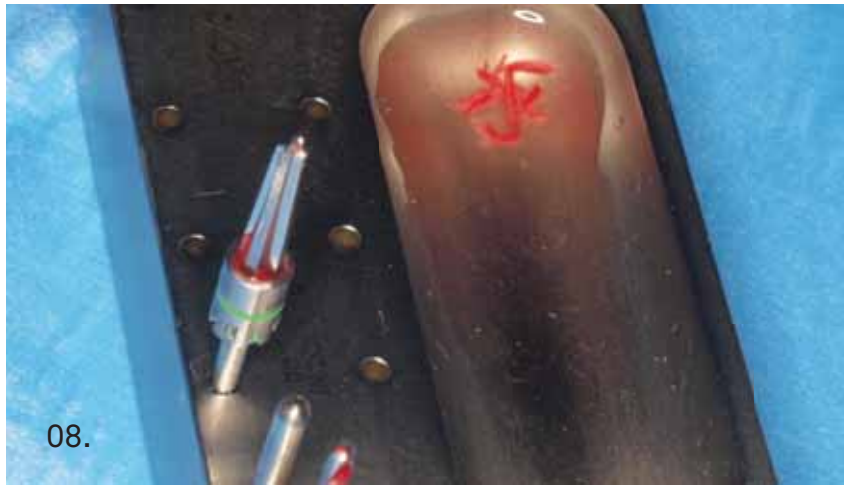Guía quirúrgica

Después de utilizar varias fresas, comprobamos con un poste de paralelismo si la dirección del implante es correcta.

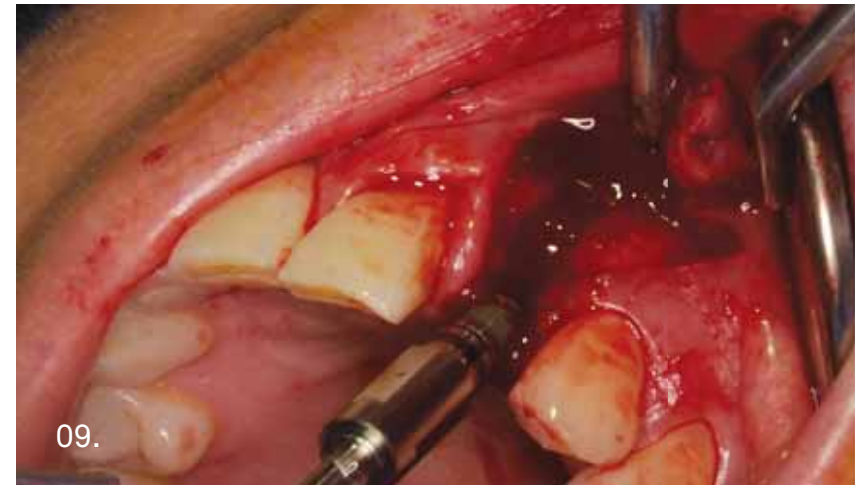


Poste de paralelismo

Al mismo tiempo que creamos el espacio para el implante obtenemos hueso.

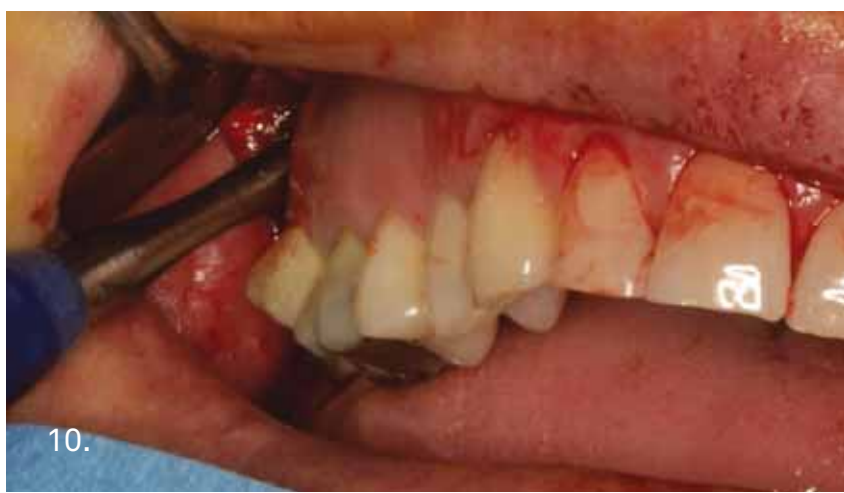

Colocación del implante. Como se ve en la imagen necesitamos más hueso alrededor del implante para que haya estabilidad primaria.

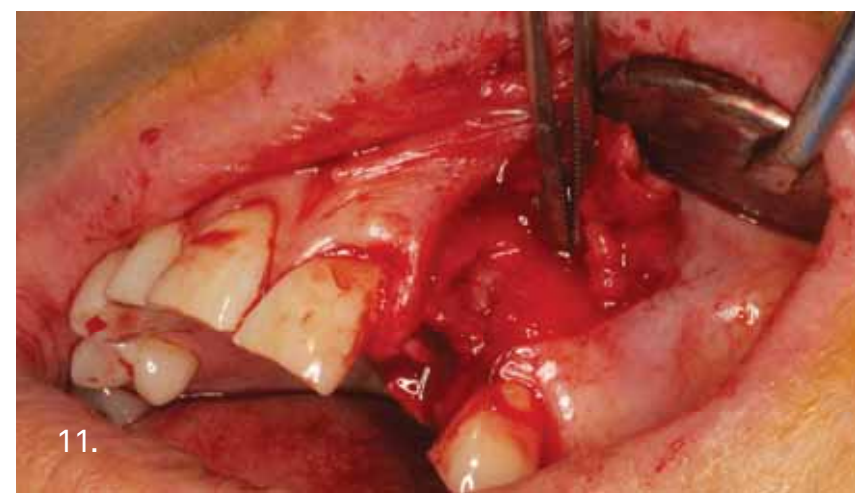

Recogemos hueso autólogo (propio) de la tuberosidad del maxilar (por detrás de la muela del juicio).

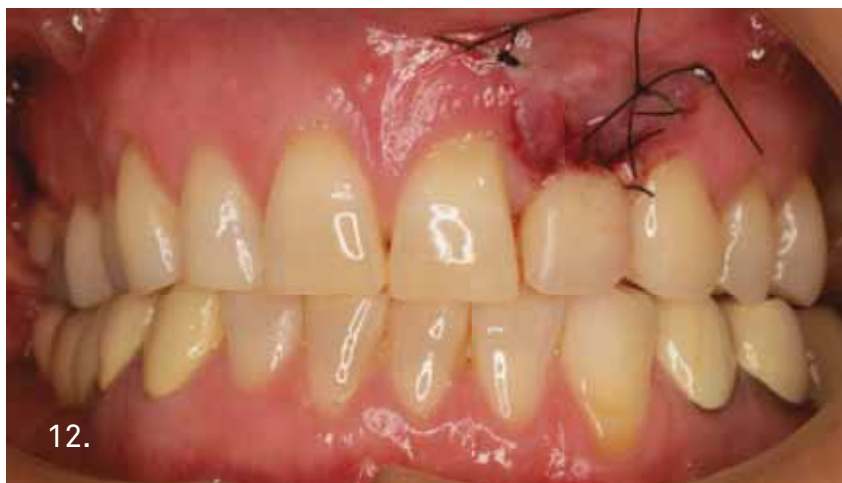Destacar que el injerto de hueso obtenido hace las labores de membrana biológica, con lo cual no es necesaria la utilización de otras membranas de tejidos procedentes de otros animales o sintéticas.



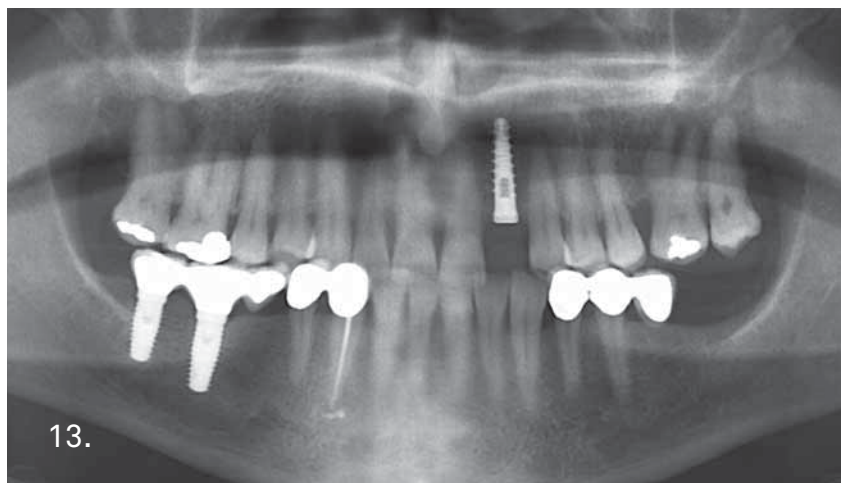
Recortamos fragmento de hueso.



Por último, se sutura el colgajo de la zona del implante. En la región donante (tuberosidad del maxilar) no es necesario dar suturas, en este caso el colgajo se reposiciona automáticamente y las suturas podrían incluso desfavorecer su cicatrización.



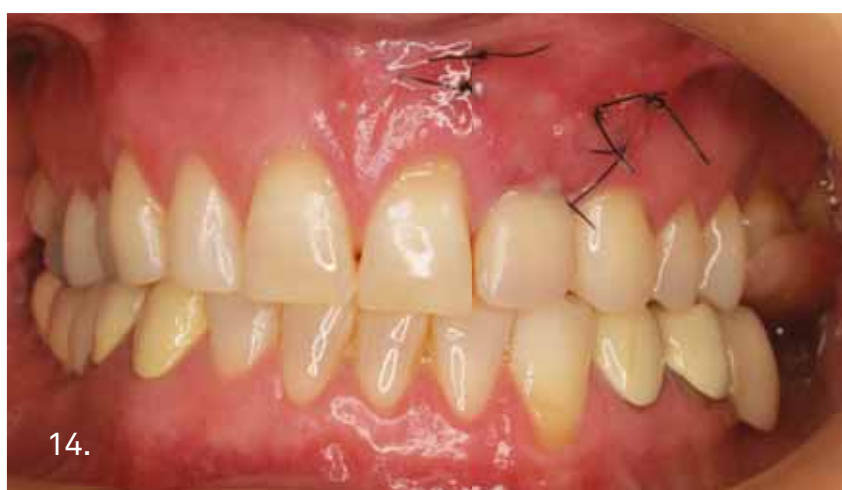12. Alvéolo antes de comenzar la cirugía.



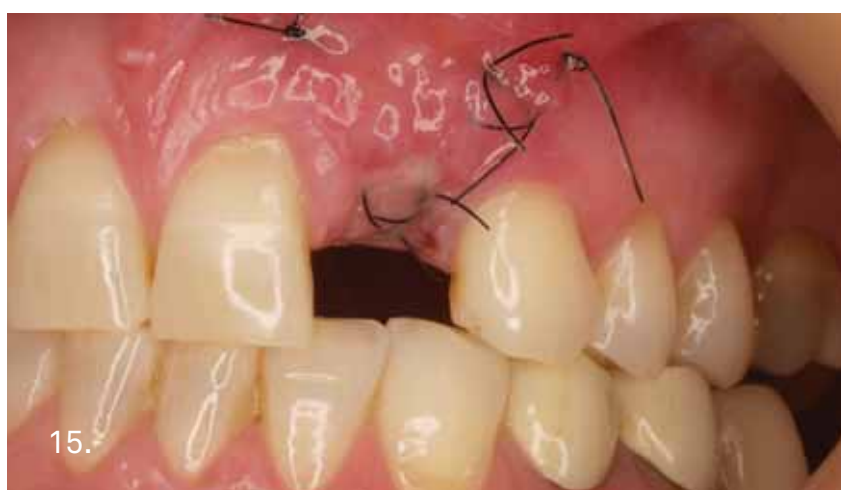13. Rx panorámica con el implante colocado.

Al día siguiente de la cirugía de regeneración tisular guiada, el aspecto es sonrosado, sin isquemia, sin dehiscencia de suturas y los bordes del colgajo coaptan perfectamente:

Una semana después retiramos las suturas. Observamos que los tejidos se encuentran sanos. No hay tejidos isquémicos, ni dehiscencia de suturas.



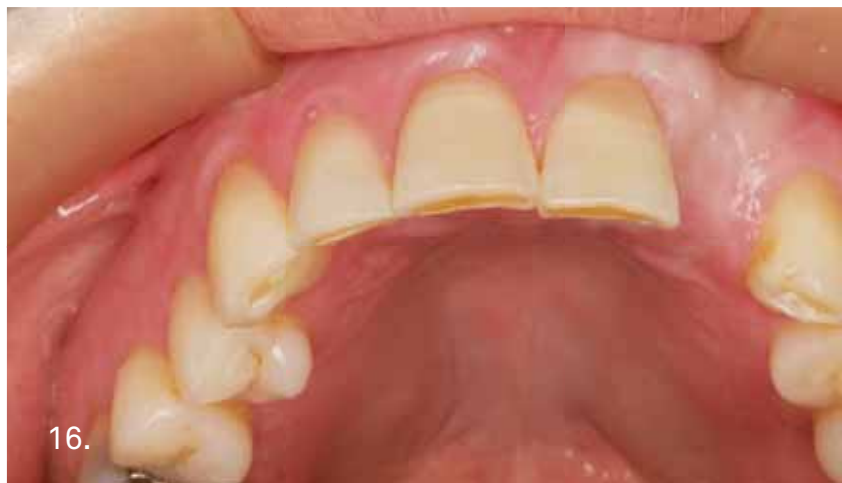14. Con el provisional.



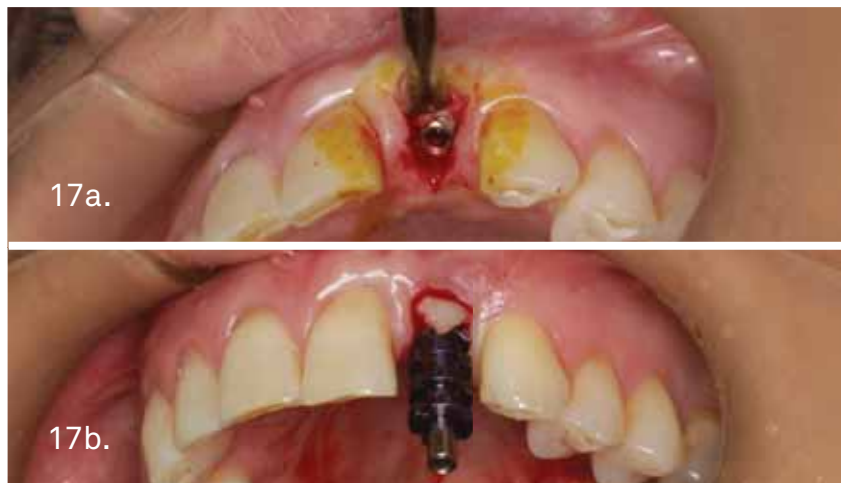15. Aspecto sano de la encía.

Pasados 3 meses después de colocar el implante y el injerto óseo vemos la necesidad de regenerar tejido blando, es decir, hacer crecer la encía que va a rodear al diente nuevo.

Para ello, primero descubrimos el implante haciendo desplazamiento del tejido blando desde la inserción palatina y colocamos un poste de impresión.

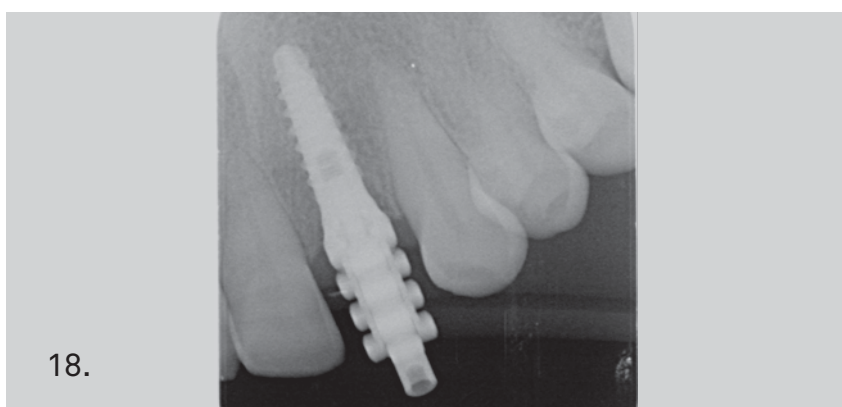


16. Aspecto antes de tomar medidas.

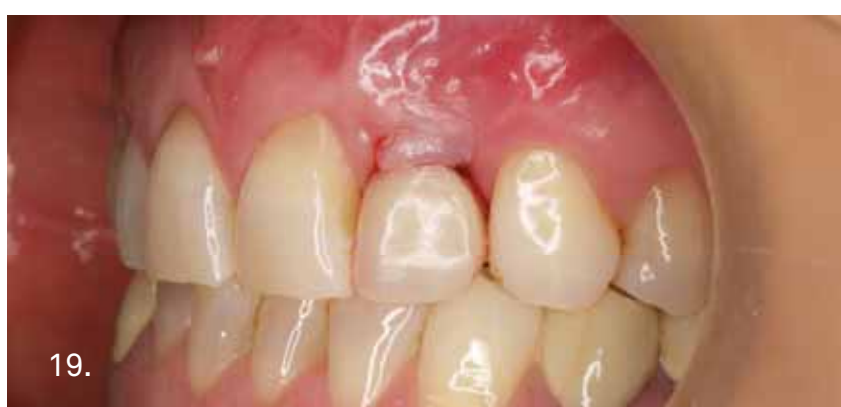

Realizamos una radiografía periapical para ver que la conexión del poste y el implante es correcta.

Como vemos que ajusta perfectamente, tomamos medidas. El paciente se va con la prótesis provisional reacondicionada. En la siguiente imagen se muestra la ganancia en tejido blando.

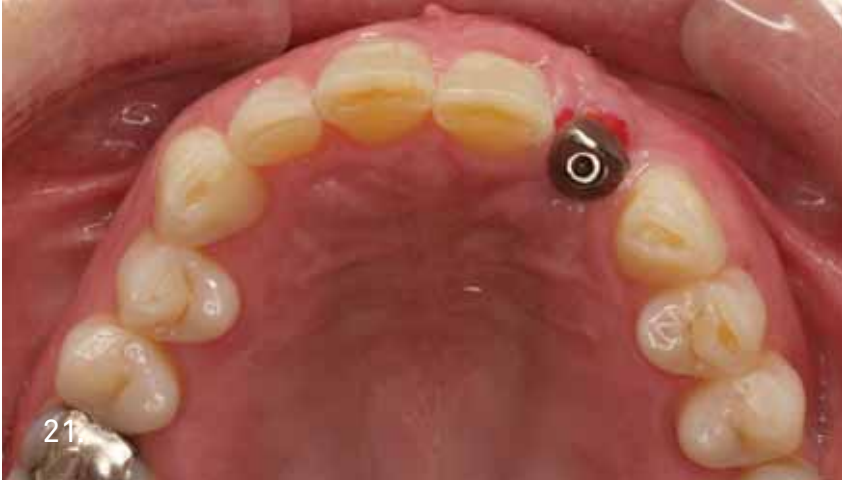
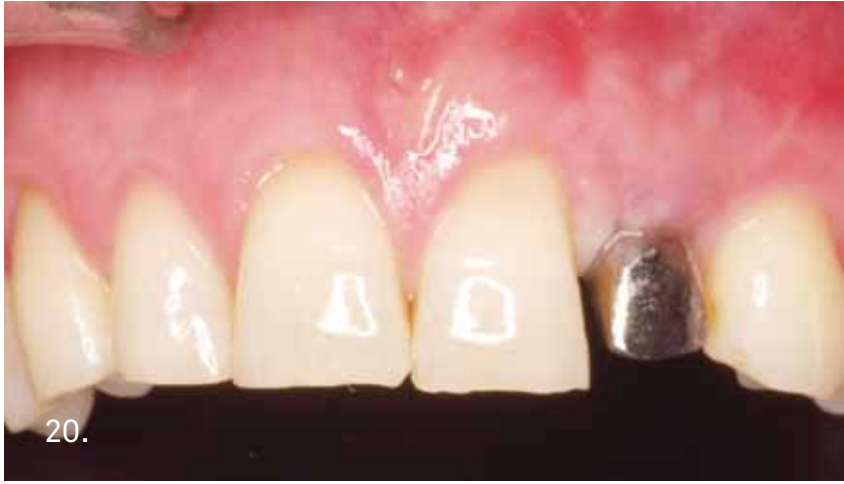
18.



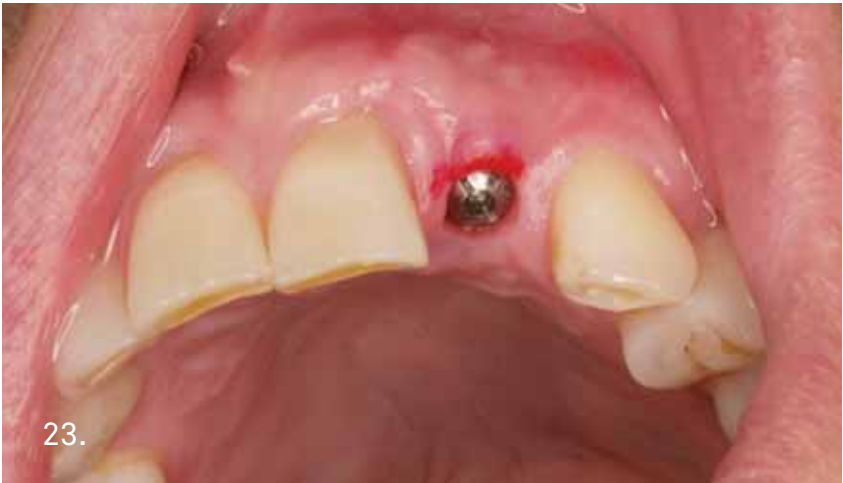19.

Una semana más tarde, se lleva a cabo la prueba de la estructura metálica que será la parte interna de la corona.



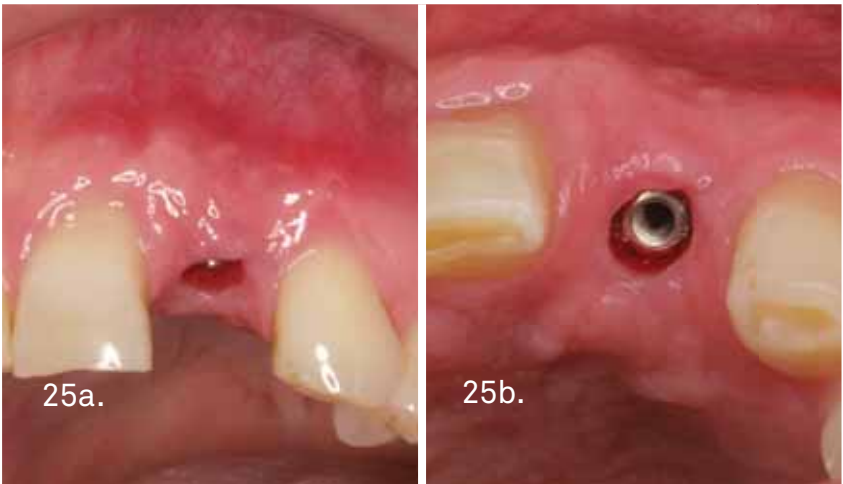
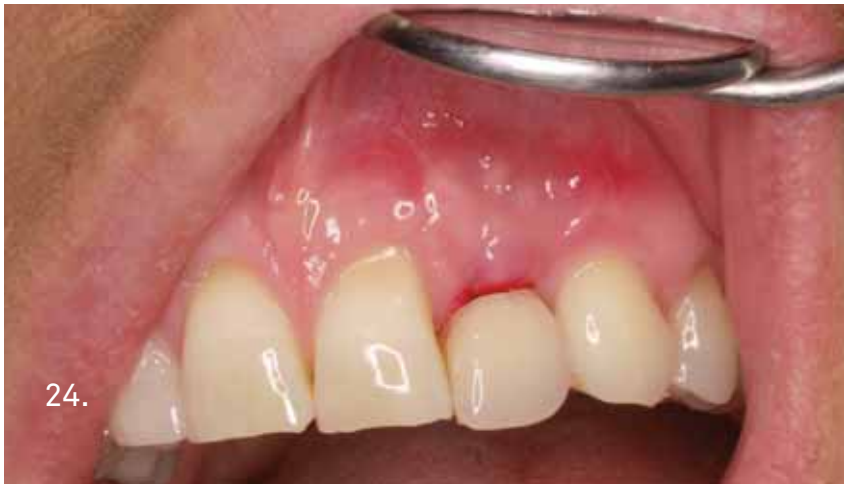En ella marcamos el borde gingival para transmitir el perfil de emergencia al laboratorio protésico.

Colocamos un tornillo transepitelial de cicatrización y el provisional mostrando la emergencia con una marca roja.

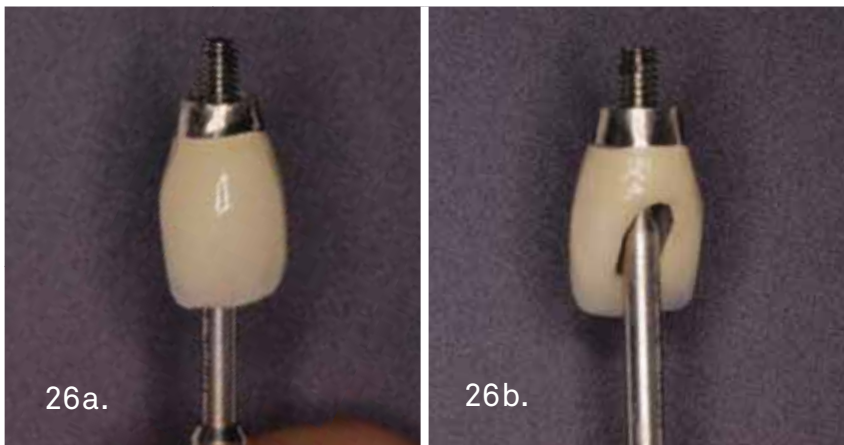


Se puede apreciar el aumento vertical del tejido blando que vamos consiguiendo.

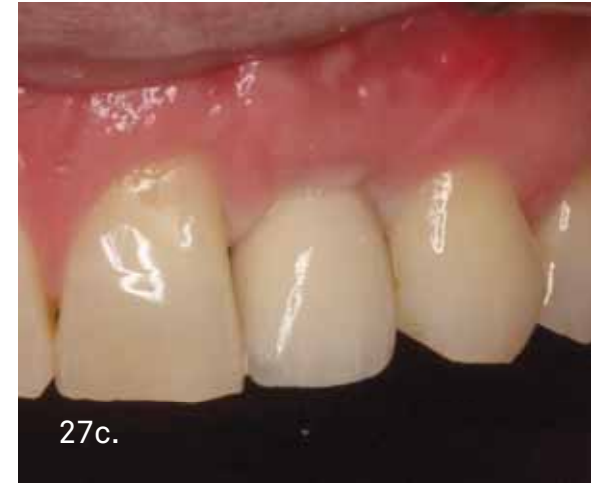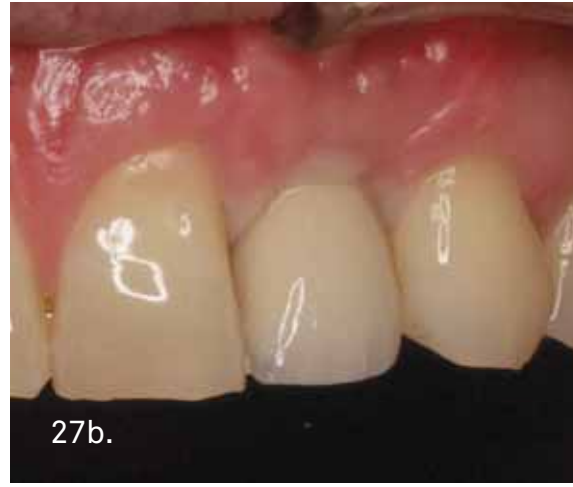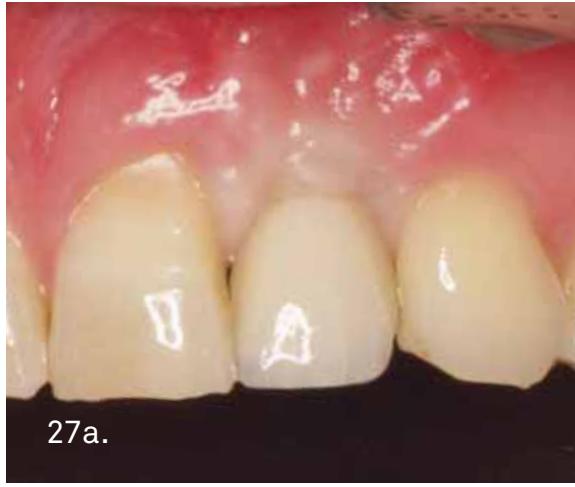En la siguiente cita, después de una semana, observamos la cicatrización de la encía justo antes de insertar la pieza definitiva en el implante.



El diente ha sido fabricado en metal noble porcelana.

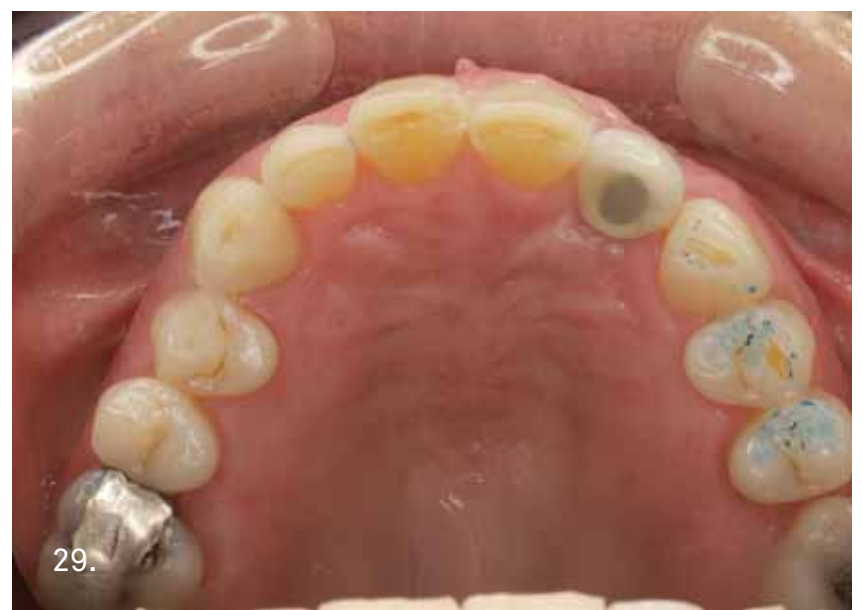
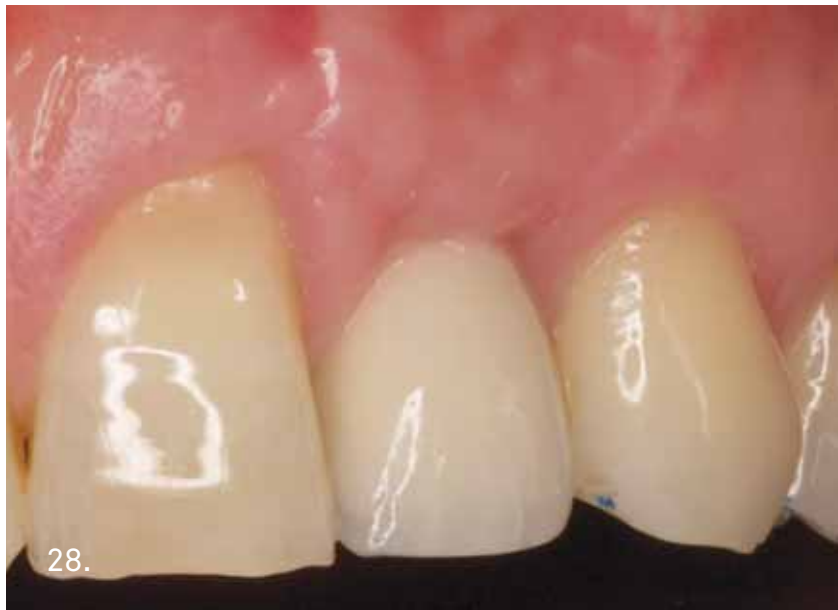
Una vez que colocamos la corona, observamos el cambio progresivo del color de la encía. En el momento en que introducimos la pieza, la encía muestra un poquito de isquemia por compresión, pero es simplemente durante unos minutos y estimula el crecimiento de la papila conformando la tronera gingival con estabilidad a largo plazo. Esto implica salud periodontal y estética durante muchos años.



La primera imagen es en el instante inmediato en que la pieza ha sido colocada. En la fotografía del medio han transcurrido cinco minutos y en la última, diez.

Al cabo de una semana, revisamos el resultado de la conformación final de los tejidos y su adecuada respuesta, comprobando la estética. A su vez, retiramos el empaste provisional, reapretamos el tornillo que fija la corona al implante y hacemos el empaste definitivo.



SYRA: AMPLIACIÓN DE LA GAMA

Syra, disponible en el diámetro 3.80 mm en versión SL (espira ancha) con la **nueva altura 18.00 mm**, satisface la necesidad de alcanzar una óptima estabilidad primaria en el caso de rehabilitación full arch. Cuando el hueso es de escasa calidad o tiene una dimensión vertical reducida, el implante con altura 18.00 mm permite alcanzar estabilidad angulando el eje de inserción para evitar el nervio alveolar en mandíbula o el seno maxilar y las cavidades nasales en maxila.



ESTADO DEL ARTE

ESTADO DEL ARTE DE LA PRÓTESIS EN ESPAÑA

Técnico dental, estudió en Barcelona en la escuela "Ramon i Cajal"
 Autor de diversos artículos publicados en revistas de ámbito nacional e internacional. Autor del libro "Sombras, un mundo de color".
 Editado en español, inglés y alemán. Autor junto con el dr. Sidney Kina del libro "Invisible, restauraciones cerámicas". Profesor durante los años 1999 a 2002 del postgrado del Dr. Tomas Escuin, de la Universidad de Barcelona.
 Bisturí de oro 2003. Director del laboratorio y centro de formación "Dental Training Center", sito en la ciudad de Barcelona.
 Director de Dental excellence España. Pertenece al grupo internacional de estudios Bio-emulation.



AUGUST BRUGUERA

Señor Bruguera, ¿cómo vé Usted la situación actual de la prótesis en España?

Sin duda mi país ha evolucionado muchísimo en los últimos años. Cuando recuerdo todo el esfuerzo que teníamos que hacer los profesionales españoles para formarnos hace 25 años me parece inaudito, éramos quijotes. Hoy accedemos a los mejores cursos con los mejores profesionales de una forma muy sencilla y esto se ha visto reflejado en el nivel odontológico del país. Hoy en España podemos presumir de tener profesionales en la elite mundial y esto sólo es el reflejo piramidal de la calidad odontológica de este país. Pero nos queda mucho por hacer, no podemos conformarnos.

¿Usted ha conocido a el Dr. Ignazio Loi y su técnica B.O.P.T., qué le ha parecido?

La primera vez que lo ví tengo que reconocer que no me lo terminé de creer. Eran demasiados años aplicando un concepto, que aún sin darnos unos resultados 100% efectivos, aceptábamos como única opción. Ignazio, de una forma sencilla y con un lenguaje fácil, está cambiando los conceptos de la preparación dental, dándonos una nueva perspectiva difícil de imaginar años atrás. Su técnica es sencilla, lo simplifica todo y sobre todo es fácil de aplicar, dándonos unos resultados predecibles y duraderos. Para mí su concepto está revolucionando el manejo de los tejidos, de veras es algo impresionante.

¿Cómo ve la colaboración entre la industria y los profesionales del sector como usted?

Sin duda no hay manera de desarrollar nada sin la industria. Es una colaboración indispensable si queremos seguir avanzando.

¿Qué se puede hacer para ayudar a los protésicos a mejorar su formación?

La única opción para avanzar es formación, y claro está, perseverancia. El acceso a esta formación es la clave del éxito porque aún teniendo los mejores especialistas, si los profesionales no tienen acceso a ellos, no tenemos nada. Por eso hemos de empujar para que cada vez sean más y el acceso a la formación sea más fácil y atractivo.

¿Desde su punto de vista, díganos algo sobre las novedades del sector y en particular sobre el CAD-CAM y el flujo digital?

Hoy, vayas al evento que vayas, veremos que el CAD-CAM monopoliza las zonas comerciales. Lo curioso es cuando entras en la sala de conferencias, allí las técnicas y la mano del hombre continúan acaparando el máximo interés. Pienso que los sistemas CAD-CAM se han implementado en partes del proceso del laboratorio pero aún no existe un flujo digital real. Dicho esto, estoy absolutamente convencido que en los próximos años veremos como este se hace realidad y tanto clínicos como técnicos implementaremos las nuevas tecnologías en todos nuestros procesos.

CUPÓN DE ABONO GRATUITO A NUMERIUNO ESSE&EMME REVISTA DE NOTICIAS

Después de rellenar el cupón que se encuentra a continuación, enviarlo por e-mail a la dirección info.es@sweden-martina.com, o en un sobre cerrado por correo postal a Sweden & Martina Mediterránea S.L. - Sorolla Center, Oficina 801 - Avda. Cortes Valencianas 58, 8pl, 46015 Valencia, España

NOMBRE _____ APELLIDO _____
 SEGUNDO APELLIDO _____
 DIRECCIÓN _____
 CIUDAD _____ CÓDIGO POSTAL _____
 E-MAIL _____
 TEL _____
 PARTIDA IVA _____
 FIRMA _____

Autorizo el tratamiento de mis datos personales (Ley Orgánica 15/1999).

¿USTED ES YA CLIENTE SWEDEN & MARTINA? SÍ NO

Estoy interesado en:

- recibir la revista
- recibir la newsletter a mi correo electrónico
- recibir visita de un especialista del producto
- visitar la empresa y los departamentos productivos de Sweden & Martina
- publicar un case report en Numeri UNO
- recibir la reseña bibliográfica Científica - Implantología
- recibir la reseña bibliográfica Científica - Implantología Vol. 2
- recibir la reseña bibliográfica Científica - Implantología Vol. 3
- recibir la reseña bibliográfica Científica - Implantología Vol. 4
- recibir la reseña bibliográfica Científica - Implantology Vol. 5 (en inglés)



**DR. ION
ZABALEGUI**

SIMPOSIO EUROPEO DE EXCELENCIA PARA ESPAÑOLES

SEPA - Sociedad Española de Periodoncia y Osteointegración.

Licenciado en medicina y cirugía general por la Universidad del País Vasco.

Especialidad en estomatología por la Universidad del País Vasco.

Certificado en periodoncia por la University of Southern California. Profesor colaborador sección periodoncia postgrado por la Universidad Complutense de Madrid.

¿Qué nos cuenta sobre la Periodoncia en España?

Sobre la Periodoncia en España necesitamos tres palabras: Rigor, Innovación y Excelencia.

¿Qué piensa de la Odontología española y de manera especial de la Periodoncia?

El diseño italiano ha sido revolucionario desde los comienzos de la vida en Roma, pasando por el renacimiento y lo sigue siendo en la actualidad, y también en la odontología. Pocas sociedades odontológicas han aportado tanta genialidad como la italiana, y la Periodoncia no lo es menos. En los últimos 30 años, hemos disfrutado de grandes investigadores e innovadores que han aportado método científico y desarrollo clínico a la terapia regenerativa y la cirugía plástica periodontal a la altura de los mejores a nivel mundial.

¿Cómo nace la idea de un Simposio organizado juntos por SEPA y SidP?

La idea de este Simposio nace de la buena relación entre las sociedades italiana y española. El pasado año, aprovechando una visita de la Junta Directiva de SEPA a Italia a las instalaciones de Sweden & Martina, organizamos una reunión conjunta entre las Juntas de SEPA y SidP. Identificamos una gran cantidad de puntos en común para trabajar juntos. Y una de las primeras iniciativas ha sido este Simposio. Otra muy importante ha sido la edición en Italia del número de Periodoncia Clínica The Systemic benefits of Periodontal Health, dirigido por David Herrera y Phoebus Madianos, que se distribuyó a todos los asistentes al congreso de SidP el pasado mes de marzo en Rimini.

El programa es muy interesante, ¿el evento será el primero de una serie?

Efectivamente, después de este primer Simposio SEPA SidP que tendrá lugar en Bilbao el 23 y 24 de Noviembre de 2018, está previsto que realicemos un Simposio SidP SEPA en Florencia en Octubre de 2020.

¿Cómo de importante es la relación entre las sociedades científicas y las empresas del sector? ¿Cómo se podría mejorar?

La alianza entre las sociedades científicas es una consecuencia natural de la globalización del conocimiento, de la facilidad de las comunicaciones y del gran impacto de la tecnología. Cada vez hay más profesionales italianos o españoles que se forman en otros países. Además, necesitamos unir fuerzas para contribuir a generar sinergias que contribuyan a desarrollar la periodoncia y

promover la salud bucal de la población. En este ambicioso objetivo, el trabajo conjunto con empresas comprometidas con la excelencia, el rigor y la innovación es fundamental.

“ Pocas sociedades odontológicas han aportado tanta genialidad como la italiana ”

SIMPOSIO EUROPEO SEPA SidP



Sesiones clínicas de cirugía mucogingival en dientes e implantes

SEPA-SIDP: UNA CITA LOS PROFESIONALES E ITALIANOS

SidP - Società Italiana di Parodontologia e Implantologia.

Investigador y coordinador de la Unidad de Investigación Clínica en Periodoncia y Medicina Periodontal en la Università degli Studi di Firenze, en la que es responsable del Máster bienal full-time en Periodoncia.

Práctica privada en Periodoncia e Implantología en Florencia.

Miembro del board editorial del Journal of Clinical Periodontology y revisor para las más importantes revistas internacionales.



DR. FRANCESCO

CAIRO

¿Qué nos cuenta sobre la Periodoncia en Italia?

La Periodoncia en Italia tiene una maravillosa tradición y SidP es su estrella polar. Desde su fundación en 1979, de hecho, nuestra sociedad ha reunido los mejores clínicos e investigadores y siempre ha promovido el desarrollo del diagnóstico y del tratamiento periodontal e implantario en nuestro país.

¿Qué piensa de la Odontología española y de manera especial de la Periodoncia?

La Odontología y, en particular, la Periodoncia española son entre las más activas y sólidas del panorama europeo. En particular la investigación española ha contribuido al desarrollo del conocimiento en los últimos 20 años.

“ La relación entre empresas y sociedades científicas es crucial hoy en día ”

¿Cómo nace la idea de un Simposio organizado juntos por SEPA y SidP?

El simposio SEPA-SidP representa el encuentro entre dos importantes sociedades europeas que llevan una sólida tradición de amistad desde hace muchos años. Las dos sociedades, además, incluyen ponentes de altísimo nivel y creemos que este simposio pueda representar un ideal punto de encuentro entre dos sociedades culturalmente hermanadas, que

tienen valores similares, como la importancia de la evidencia científica y su impacto en la práctica clínica moderna.

El programa es muy interesante, ¿el evento será el primero de una serie?

Ya tenemos previsto el segundo simposio europeo que tendrá lugar en Florencia en octubre de 2020.

¿Cómo de importante es la relación entre las sociedades científicas y las empresas del sector? ¿Cómo se podría mejorar?

La relación entre empresas y sociedades científicas es crucial hoy en día. Las empresas sostienen las sociedades en su trabajo de difusión de los conocimientos científicos tanto a nivel de los profesionales como a nivel de los pacientes. Por otro lado, para las empresas la relación con las sociedades más sólidas representa una ventana privilegiada para promover las nuevas tecnologías.

Para más detalles:



Bilbao 2018 NOV 23-24

Palacio de Congresos Euskalduna
España

Patrocinado por:

sweden & martina

Hu-Friedy

SEPA

SIDP

EVENTOS



EXPODENTAL

Madrid, 27-28 de Marzo 2018

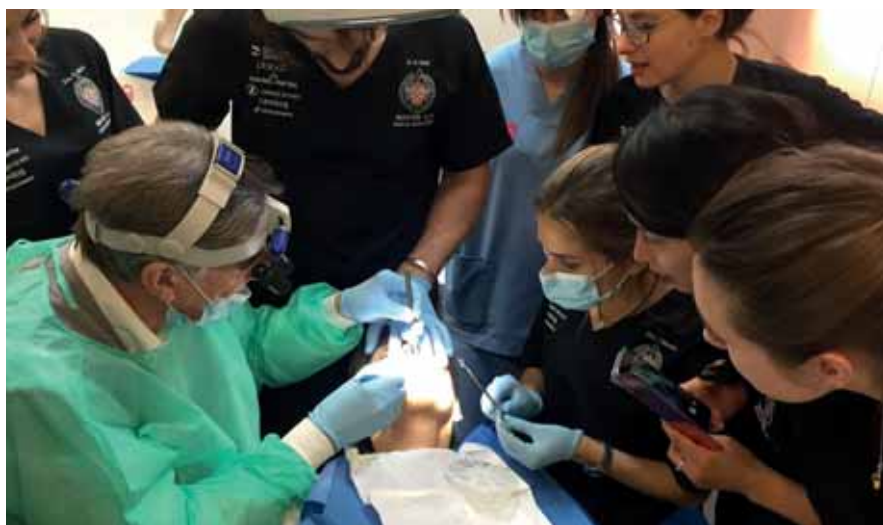

CURSO SOBRE EL PROTOCOLO PRAMA PARA CLÍNICA-LABORATORIO

Salvador Albalat Estela, Centro Kosmo - Valencia 2 de Febrero 2018

CURSO B.O.P.T. (BIOLOGICALLY ORIENTED PREPARATION TECHNIQUE)

Clinica COAN - Pamplona, 9-10 de Febrero 2018



MÁSTER EN ODONTOLÓGIA RESTAURADORA BASADA EN LAS NUEVAS TECNOLOGÍAS

Universidad Complutense Madrid,
26-27 de Febrero 2018

REUNIÓN DE INVIERNO SEPES
Baqueira-Beret, 7-8 de Marzo 2018



PREMIUM DAY VALENCIA 28-30 DE JUNIO 2018



El Palacio de Congresos de Valencia vuelve a ser el marco del "Congreso Internacional de Implanto-prótesis Integrada", que tendrá lugar del **28 al 30 de Junio**, y se confirma ser una imperdible ocasión de encuentro para ponerse al día sobre los temas más actuales e importantes de la implantología moderna. La lista de los ponentes es de las más prestigiosas, empezando por el curso precongresual con dos personalidades brillantes como el dr. Ignazio Loi y el prof. dr. Giovanni Zucchelli, que con una ponencia conjunta analizarán los aspectos más interesantes de sus caballos de batalla: la técnica B.O.P.T. y la cirugía mucogingival. En la sesión precongresual dedicada a los protésicos, d. Javier Pérez López y d. Antonello Di Felice harán un excursus sobre la gestión de los perfiles de emergencia tanto en dientes naturales como en implantes.

Los dos días de congreso que siguen están llenos de ponencias de altísimo nivel, que ven un indiscutido protagonista: el **implante Prama**. Paralelamente a las ponencias congresuales habrá 5 sesiones de talleres en las que los participantes tendrán la oportunidad de experimentar con sus propias manos los productos Sweden & Martina. Las distintas sesiones de ponencias dedicadas a odontólogos, protésicos e higienistas dan la posibilidad de alcanzar la perspectiva de todos los roles implicados en la práctica diaria de la clínica dental. ¡Disfruten de este viaje a través de la clínica y de la ciencia!

18° Premium Day

Congreso Internacional de implanto-prótesis integrada
Valencia, Palacio de Congresos

28-30.06.18



CURSOS PRECONGRESUALES JUEVES 28 DE JUNIO 2018

Curso precongresual Odontólogos

Ignazio Loi, Giovanni Zucchelli Desde la B.O.P.T. de Ignazio Loi hasta la mucogingival de Giovanni Zucchelli

Curso precongresual Protésicos

Javier Pérez López El manejo del perfil de emergencia en implantes y dientes

Antonello Di Felice Protocolo B.O.P.T. en implantes: procedimientos de laboratorio para optimizar el resultado

ODONTÓLOGOS VIERNES 29 DE JUNIO 2018

09.30 Alfredo Machín Múñiz, José Carlos Moreno Vázquez

Estrategias clínicas en implantología inmediata

10.15 Francisco Martínez Rus, Guillermo Pradies Ramiro

Toma de decisiones en prótesis sobre implantes

¿existe una solución ideal para cada caso?

11.00 Sebastian Moya Albiol

Rol del especialista O.R.L. en la cirugía de elevación del seno maxilar

12.00 Xavier Rodríguez Ciurana, Xavier Vela Nebot

El significado de la verdadera integración de los tejidos blandos

13.15 Roberto Abundo

Periimplantitis y recesiones periimplantarias: tratamiento quirúrgico de "nuevas" patologías

13.45 Marco Gargari, Antonio Rocci

Prama: desde la clínica hasta la histología

15.30 Ignazio Loi

Diferénciate. Utiliza Prama.

Rubén Agustín Panadero

Guillermo Cabanes Gumbau

André Chen

Marco Csonka

Juan Carlos De Vicente Rodríguez

Andrea Di Domenico

Joan Faus López

Helena Francisco

ODONTÓLOGOS SÁBADO 30 DE JUNIO 2018

09.30 Gioacchino Cannizzaro, Vittorio Ferri

Desde la tradición hasta el Fixed-on-two (Fo2)... ¡el futuro no espera!

10.10 Costantino Vignato, Giuseppe Vignato

Prama: la revolución cónica en la práctica diaria

10.50 Salvador Albalat Estela, Berta García Mira

Implantología analógica, digital y viceversa

12.00 Luigi Canullo, Ugo Covani

La unidad peri-implanto-protésica: consideraciones biológicas

12.45 Miguel Peñarrocha Diago

Colaboración entre el odontólogo y el O.R.L. en el abordaje del seno maxilar

13.15 Ramón Lorenzo Vignau

Influencia de los nuevos diseños de los implantes en la estabilidad de los tejidos periimplantarios

13.45 Oscar Arias Irimia, Eusebio Torres Carranza

Rehabilitación en maxilares atróficos: incorporación del implante Prama



Véan el programa científico completo del congreso.

3° CONCURSO VIDEO

Sweden & Martina lanza el 3er Concurso Vídeo, dedicado a odontólogos y protésicos con más de 5.000 € en premios. Para más detalles y para el reglamento completo vean la página www.sweden-martina.com


sweden & martina

